ΠΑΝΕΠΙΣΤΗΜΙΟ ΠΕΛΟΠΟΝΝΗΣΟΥ

ΣΧΟΛΗ ΕΠΙΣΤΗΜΩΝ ΑΝΘΡΩΠΙΝΗΣ ΚΙΝΗΣΗΣ

ΚΑΙ ΠΟΙΟΤΗΤΑΣ ΖΩΗΣ

Τμήμα Νοσηλευτικής

ΜΕΤΑΠΤΥΧΙΑΚΟ ΠΡΟΓΡΑΜΜΑ ΣΠΟΥΔΩΝ

«ΔΙΟΙΚΗΣΗ ΥΠΗΡΕΣΙΩΝ ΥΓΕΙΑΣ ΚΑΙ ΔΙΑΧΕΙΡΙΣΗ ΚΡΙΣΕΩΝ»

ΜΕΤΑΠΤΥΧΙΑΚΗ ΔΙΠΛΩΜΑΤΙΚΗ ΕΡΓΑΣΙΑ

Επιδημιολογική μελέτη πολυπόδων στομάχου & παχέος εντέρου

Παναγιώτης Καραβίτης

Ιατρός – Γαστρεντερολόγος

Ιούλιος 2019

ΣΠΑΡΤΗ

ΣΧΟΛΗ ΕΠΙΣΤΗΜΩΝ ΑΝΘΡΩΠΙΝΗΣ ΚΙΝΗΣΗΣ

ΚΑΙ ΠΟΙΟΤΗΤΑΣ ΖΩΗΣ

Τμήμα Νοσηλευτικής

ΜΕΤΑΠΤΥΧΙΑΚΟ ΠΡΟΓΡΑΜΜΑ ΣΠΟΥΔΩΝ

«ΔΙΟΙΚΗΣΗ ΥΠΗΡΕΣΙΩΝ ΥΓΕΙΑΣ ΚΑΙ ΔΙΑΧΕΙΡΙΣΗ ΚΡΙΣΕΩΝ»

ΜΕΤΑΠΤΥΧΙΑΚΗ ΔΙΠΛΩΜΑΤΙΚΗ ΕΡΓΑΣΙΑ

Επιδημιολογική μελέτη πολυπόδων στομάχου & παχέος εντέρου

Παναγιώτης Καραβίτης

Ιατρός – Γαστρεντερολόγος

Μέλη Συμβουλευτικής Επιτροπής

Επιβλέπων: Παναγιώτης Ανδριόπουλος, Επίκουρος Καθηγητής

Μέλος: Ανδρέα Πάολα Ρόχας Χιλ, Επίκουρη Καθηγήτρια

Μέλος: Ασπασία Παναγιώτου, Επίκουρη Καθηγήτρια

Ιούλιος 2019

ΣΠΑΡΤΗ

Copyright© Παναγιώτης Καραβίτης, 2019

Με επιφύλαξη παντός δικαιώματος. All rights reserved

Η παρούσα διπλωματική εργασία εκπονήθηκε στο πλαίσιο των απαιτήσεων του Μεταπτυχιακού Προγράμματος Ειδίκευσης «Διοίκηση Υπηρεσιών Υγείας και Διαχείριση Κρίσεων» του Τμήματος Νοσηλευτικής. Η έγκριση της δεν υποδηλώνει απαραιτήτως και την αποδοχή των απόψεων του συγγραφέα εκ μέρος του Πανεπιστημίου Πελοποννήσου.

Βεβαιώνω ότι η παρούσα διπλωματική εργασία είναι αποτέλεσμα δικής μου δουλειάς και δεν αποτελεί προϊόν αντιγραφής. Στις δημοσιευμένες ή μη δημοσιευμένες πηγές που αναφέρω έχω χρησιμοποιήσει εισαγωγικά και όπου απαιτείται έχω παραθέσει τις πηγές τους στο τμήμα της βιβλιογραφίας.

Υπογραφή:

Η Τριμελής Εξεταστική Επιτροπή

Επιβλέπων: Παναγιώτης Ανδριόπουλος, Επίκουρος Καθηγητής

Μέλος: Ανδρέα Πάολα Ρόχας Χιλ, Επίκουρη Καθηγήτρια

Μέλος: Ασπασία Παναγιώτου, Επίκουρη Καθηγήτρια

ΠΕΡΙΕΧΟΜΕΝΑ

-ΠΕΡΙΛΗΨΗ	σελίδα	13
-ABSTRACT	>>	15
-ΓΕΝΙΚΟ ΜΕΡΟΣ	>>	17
ΠΟΛΥΠΟΔΕΣ ΣΤΟΜΑΧΟΥ & ΠΑΧΕΟΣ ΕΝΤΕΡΟΥ	>>	19
Πολύποδες στομάχου	>>	19
Πολύποδες παχέος εντέρου	>>	49
-ΕΙΔΙΚΟ ΜΕΡΟΣ	>>	91
ΕΠΙΔΗΜΙΟΛΟΓΙΚΗ ΜΕΛΕΤΗ	>>	93

ΠΕΡΙΛΗΨΗ

Σκοπός: Η μελέτη της συχνότητας των πολυπόδων στομάχου και παχέος εντέρου σε τυχαίο δείγμα ασθενών του νομού Λακωνίας που ενδοσκοπήθηκαν κατά την τελευταία 3ετία (2016-2018).

Υλικό και μέθοδος: Από 3.270 ασθενείς που ενδοσκοπήθηκαν στο ιατρείο την τελευταία 3ετία επιλέχθηκε με τυχαίο τρόπο δείγμα 10%. Μελετήθηκαν 327 ασθενείς (169 που υποβλήθηκαν σε γαστροσκόπηση και 158 που υποβλήθηκαν σε κολονοσκόπηση).

Αποτελέσματα: Στις γαστροσκοπήσεις βρέθηκαν πολύποδες σε 35 στους 169 ασθενείς (ποσοστό 20,7%), η πλειοψηφία των οποίων (28) είχε κυστικούς αδενικούς πολύποδες. Στις κολονοσκοπήσεις βρέθηκαν πολύποδες σε 86 από τους 158 ασθενείς (ποσοστό 54,6%), η πλειοψηφία των οποίων (54) είχε αδενώματα.

Συμπεράσματα: Στους ασθενείς που υποβλήθηκαν σε γαστροσκόπηση βρέθηκαν υπερτριπλάσια ποσοστά πολυπόδων συγκριτικά με την βιβλιογραφία, στην πλειοψηφία τους όμως κυστικοί αδενικοί που έχουν περιορισμένη κλινική σημασία, ενώ επιβεβαιώθηκε η γνωστή αρνητική συσχέτιση αυτών των πολυπόδων με την λοίμωξη από H. pylori και η, επίσης γνωστή, θετική συσχέτισή τους με την χρήση PPIs. Στους ασθενείς που υποβλήθηκαν σε κολονοσκόπηση βρέθηκαν πολύποδες και, κυρίως, αδενώματα παχέος εντέρου σε ποσοστά μεγαλύτερα από τα περιγραφόμενα στη βιβλιογραφία, ενώ επιβεβαιώθηκε η γνωστή αυξημένη συχνότητά τους μετά την ηλικία των 50 ετών.

Λέξεις κλειδιά: γαστρικοί πολύποδες, κυστικοί αδενικοί πολύποδες, λοίμωξη H. pylori, πολύποδες παχέος εντέρου, συχνότητα πολυπόδων,

αδενώματα, οδοντωτοί πολύποδες, υπερπλαστικοί πολύποδες, γαστροσκόπηση, κολονοσκόπηση

ABSTRACT

Purpose: The study of the gastric and colon polyps prevalence in a random sample of Lakonia patients who underwent endosopy during the last 3 years (2016-2018).

Material and Methods: From 3.270 patients who had endoscopy during the last 3 years, 10% was selected randomly. There were studied 327 patients (169 who had an upper GI endoscopy and 158 who had a colonoscopy).

Results: Polyps were found in 35 of 169 patients (20,7%) who had an upper GI endoscopy and the majority of them (28) had fundic gland polyps. In colonoscopies, polyps were found in 86 of 158 patients (54,6%) and the majority of them (54) had adenomas.

Conclusion: Polyps were found in upper GI endoscopies with more than three times higher prevalence than reported in the literature. Most of the polyps were fundic gland polyps which have limited clinical significance. The negative association of these polyps with H. pylori infection was confirmed, as well as their positive association with PPIs use. In colonoscopies, polyps and, mainly, the prevalence of adenomas was higher compared with literature reports from similar populations. The higher polyp/adenoma prevalence after age 50 was confirmed.

Key words: gastric polyps; fundic gland polyps; H. pylori infection; colon polyps; polyp prevalence, adenomas; serrated polyps; hyperplastic polyps; upper GI endoscopy; colonoscopy

Α. ΓΕΝΙΚΟ ΜΕΡΟΣ

ΠΟΛΥΠΟΔΕΣ ΣΤΟΜΑΧΟΥ & ΠΑΧΕΟΣ ΕΝΤΕΡΟΥ

ΟΡΙΣΜΟΣ - Πολύποδας πεπτικού είναι μια διακριτή μάζα ιστού που προβάλλει στον αυλό του πεπτικού σωλήνα. Η συχνότερη θέση των πολυπόδων πεπτικού είναι το παχύ έντερο και ακολουθεί ο στόμαχος.

ΠΟΛΥΠΟΔΕΣ ΣΤΟΜΑΧΟΥ

ΕΙΣΑΓΩΓΗ — Οι γαστρικοί πολύποδες συνήθως βρίσκονται τυχαία σε μια ενδοσκόπηση ανώτερου πεπτικού που γίνεται για κάποια άλλη ένδειξη και μόνο σπάνια προκαλούν συμπτώματα. *Παρ` όλα αυτά, η διάγνωση και η κατάλληλη αντιμετώπιση των γαστρικών πολυπόδων είναι σημαντική, καθώς μερικοί από αυτούς έχουν κακοήθη δυναμική.*

Για την παρακολούθηση και αντιμετώπιση των γαστρικών πολυπόδων έχουν εκδοθεί κατευθυντήριες οδηγίες από διάφορους επιστημονικούς φορείς, όπως η *American Society for Gastrointestinal Endoscopy*[1,2] στις συστάσεις της οποίας πρόκειται να αναφερθούμε στη συνέχεια.

ΕΠΙΔΗΜΙΟΛΟΓΙΑ — Οι γαστρικοί πολύποδες βρίσκονται σε περίπου 6% των ενδοσκοπήσεων ανώτερου πεπτικού στις ΗΠΑ[3],ενώ μικρότερες συχνότητες έχουν διαπιστωθεί σε άλλες χώρες[4,5].

Οι υπερπλαστικοί πολύποδες και τα αδενώματα είναι σχετικά συχνότερα συγκριτικά με τους κυστικούς αδενικούς πολύποδες σε περιοχές του κόσμου που η λοίμωξη από H. pylori είναι συνήθης[4-6]. Αντίθετα, στις Δυτικές χώρες, όπου η συχνότητα της λοίμωξης από H. pylori είναι μικρότερη και η χρήση PPIs είναι συνήθης, οι πιο συχνά απαντώμενοι πολύποδες είναι οι κυστικοί αδενικοί[3,6].

ΑΡΧΙΚΗ ΕΚΤΙΜΗΣΗ— Αρχικά, η προσέγγιση των γαστρικών πολυπόδων θα πρέπει να συμπεριλαμβάνει την ιστολογική εκτίμηση, τόσο του πολύποδα, όσο και του παρακείμενου σε αυτόν βλεννογόνου.

●**Ιστολογική εκτίμηση του πολύποδα** – Σε ασθενείς με μικρούς μονήρεις πολύποδες πρέπει είτε να λαμβάνονται βιοψίες, είτε να γίνεται πολυποδεκτομή, έτσι ώστε ο πολύποδας να εξετασθεί μικροσκοπικά και να χαρακτηρισθεί ιστολογικώς[7-11]. *Πολυποδεκτομή πρέπει να γίνεται για όλους τους γνωστούς νεοπλασματικούς πολύποδες και για όλους τους πολύποδες που έχουν διάμετρο μεγαλύτερη ή ίση του 1 cm, καθώς οι βιοψίες από μόνες τους δεν είναι δυνατόν να αποκλείσουν την παρουσία εστιών υψηλόβαθμης δυσπλασίας ή πρώιμου γαστρικού καρκίνου*[9]. Σε ασθενείς με πολλαπλούς πολύποδες, πρέπει να αφαιρείται ο μεγαλύτερος και να λαμβάνονται αντιπροσωπευτικές βιοψίες από τους λοιπούς πολύποδες[1,2]. Σε ασθενείς με επίπεδους πολύποδες, ενδεχομένως απαιτείται ενδοσκοπική βλεννογονεκτομή (endoscopic mucosal resection – EMR) προκειμένου να υπάρξει ακριβής ιστολογική εκτίμηση αλλά και να επιτευχθεί πλήρης εκτομή. Από το σημείο αυτό και μετά, η περαιτέρω αντιμετώπιση εξαρτάται από τον ιστολογικό τύπο του πολύποδα[12].

●**Εκτίμηση του περιβάλλοντος βλεννογόνου** – Μετά την λήψη βιοψιών ή την αφαίρεση των πολυπόδων, πρέπει να λαμβάνονται βιοψίες από τον βλεννογόνο του άντρου και του σώματος προκειμένου να αποκλειστεί η ύπαρξη δυσπλασίας επί εδάφους μεταπλαστικής ατροφικής γαστρίτιδας και να διαγνωστεί η

ενδεχόμενη ύπαρξη λοίμωξης από H. pylori[2]. Για τον σκοπό αυτό λαμβάνουμε 7-12 βιοψίες: μια από καθένα από τα 4 τεταρτημόρια του άντρου (2-3 cm εγγύτερα του πυλωρού), δυο από την γωνία του ελάσσονος τόξου, τέσσερις από τη μεσότητα του σώματος (δυο από το μείζον και δυο από το έλασσον τόξο) και δυο από την καρδία. *Η γαστρίτιδα πρέπει να ταξινομείται με βάση ένα αξιολογημένο σύστημα, όπως το OLGA* (Operative Link on Gastritis Assessment staging system) που είναι σχεδιασμένο έτσι ώστε να παρέχει μια εκτίμηση για τον κίνδυνο ανάπτυξης καρκίνου με βάση τον βαθμό ατροφίας του βλεννογόνου σώματος και άντρου στομάχου[13,14] .

ΤΥΠΟΙ ΤΩΝ ΓΑΣΤΡΙΚΩΝ ΠΟΛΥΠΟΔΩΝ ΚΑΙ ΑΝΤΙΜΕΤΩΠΙΣΗ ΤΟΥΣ — Διακρίνονται σε μη νεοπλασματικούς και νεοπλασματικούς[3-5]. Οι περισσότεροι γαστρικοί πολύποδες (80-90%) είναι μη νεοπλασματικοί και σε αυτούς συμπεριλαμβάνονται οι υπερπλαστικοί και οι κυστικοί αδενικοί (fundic gland polyps). Στους νεοπλασματικούς πολύποδες συμπεριλαμβάνονται τα αδενώματα και τα πολυποδοειδή καρκινώματα.

Η αντιμετώπιση των γαστρικών πολυπόδων και η μετέπειτα παρακολούθησή τους εξαρτώνται από τον τρόπο με τον οποίο παρουσιάστηκαν, τον ιστολογικό τύπο τους και την δυναμική τους για ανάπτυξη κακοήθειας.

Υπερπλαστικοί πολύποδες— Αποτελούν περίπου το 75% των πολυπόδων σε περιοχές που η λοίμωξη από H. pylori είναι συχνή.

Αιτιολογία — Οι υπερπλαστικοί πολύποδες δημιουργούνται από την υπεραναγεννητικότητα του επιθηλίου ως απάντηση σε ερεθισμό από μια υποκείμενη χρόνια φλεγμονή. Έτσι, παρατηρούνται στα πλαίσια χρόνιων φλεγμονωδών καταστάσεων, όπως χρόνια ατροφική γαστρίτιδα, λοίμωξη από H. pylori, παρακείμενα ελκών και διαβρώσεων του βλεννογόνου, καθώς και επί γαστρεντεροαναστομώσεων[15].

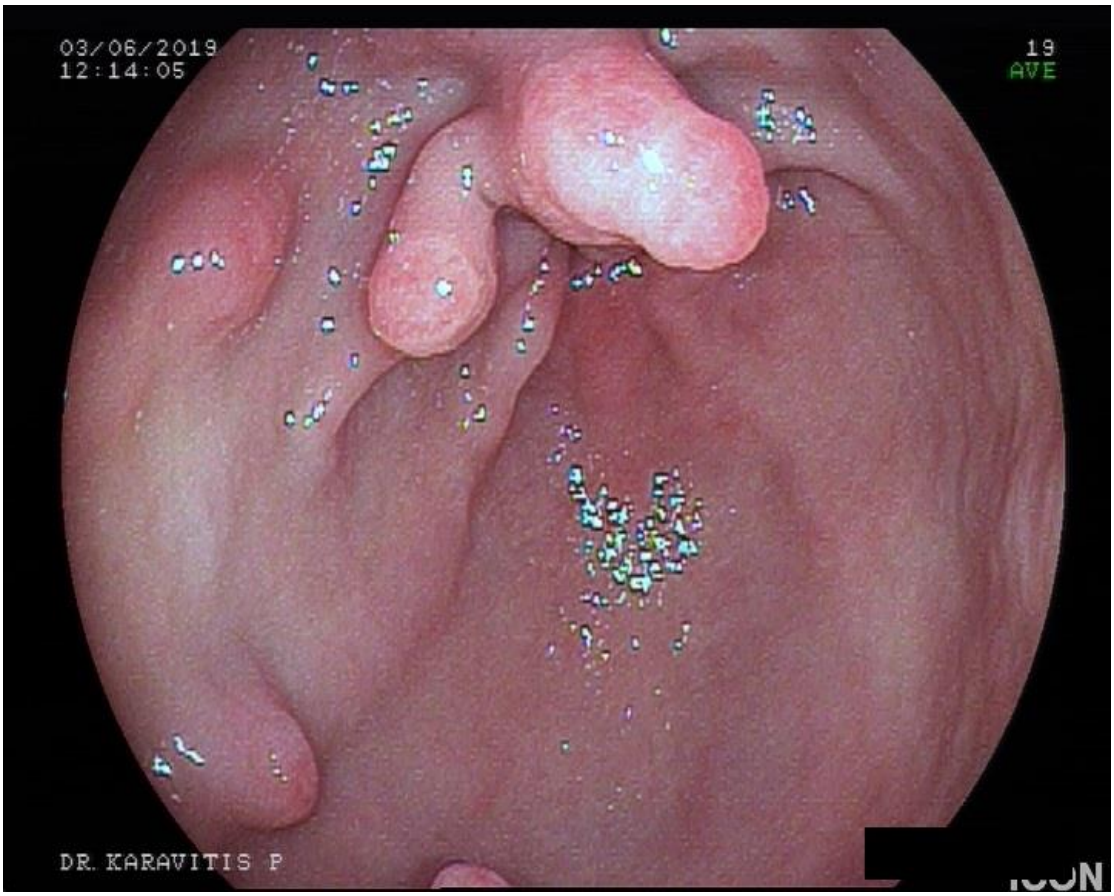

Εικόνα 1: Υπερπλαστικοί πολύποδες άντρου στομάχου

Κλινικά και ιστολογικά χαρακτηριστικά — Άνδρες και γυναίκες προσβάλλονται εξίσου. Οι υπερπλαστικοί πολύποδες τυπικά παρατηρούνται σε μέση και σε προχωρημένη ηλικία.

- **Κλινικές εκδηλώσεις** – Οι υπερπλαστικοί πολύποδες συνήθως είναι ασυμπτωματικοί και ανακαλύπτονται τυχαία σε

ενδοσκοπήσεις ανώτερου πεπτικού. Με την πάροδο του χρόνου, οι πολύποδες μπορεί να παραμείνουν στάσιμοι, να αυξηθούν σε μέγεθος, ή και να υποχωρήσουν μετά από εκρίζωση του H. pylori[16,17] . Σπανίως μπορούν να προκαλέσουν συμπτώματα και αυτά συχνότερα οφείλονται σε αιμορραγία από διαβρώσεις του επιφανειακού επιθηλίου. Η αιμορραγία συνήθως είναι λανθάνουσα, ενίοτε όμως και εμφανής[18] . Σε σπάνιες περιπτώσεις μπορεί να προκληθεί διαλείπουσα απόφραξη της γαστρικής εξόδου όταν έμμισχοι πολύποδες του άντρου προπίπτουν δια του πυλωρού[19] .

●**Ενδοσκοπικά και ιστολογικά χαρακτηριστικά** – Κατά την ενδοσκόπηση του ανώτερου πεπτικού οι υπερπλαστικοί πολύποδες φαίνονται ως λείοι, με θολωτό σχήμα, ή έμμισχοι, με μέγεθος που κυμαίνεται από 0,5 εκ. ως 1,5 εκ. Συχνά είναι πολλαπλοί και μπορούν να αναπτυχθούν στο άντρο, στο σώμα, στο θόλο και στην καρδία του στομάχου[4,20]. Μικροσκοπικώς, αυτοί χαρακτηρίζονται από επιμηκυσμένα, διατεταμένα και/ή κυστικά γαστρικά βοθρία, με διαταραχή της αρχιτεκτονικής τους εντός οιδηματώδους και συμπεφορημένου υποστρώματος συχνά με χρόνια φλεγμονώδη διήθηση[21,22]. Άλλα χαρακτηριστικά τους μπορεί να είναι επιθηλιακές αναγεννητικές αλλοιώσεις, δυστροφικά καλυκοειδή κύτταρα, εντερική μετάπλαση, πυλωρική μετάπλαση (στο σώμα και στο θόλο), επιφανειακές διαβρώσεις και εξελκώσεις.

●**Κακοήθης δυναμική** – Η κακοήθεια αναπτύσσεται στους υπερπλαστικούς πολύποδες μέσω της αλληλουχίας δυσπλασίας/καρκινώματος[3,23,24]. Έχει αναφερθεί ότι ποσοστό 1-

20% των υπερπλαστικών πολυπόδων περιέχουν εστίες δυσπλασίας[23-28]. *Ο κίνδυνος κακοήθειας σε υπερπλαστικό πολύποδα αυξάνεται όταν αυτός είναι μεγαλύτερος του 1 εκ. και έμμισχος[23-29].*

Αντιμετώπιση — Υπερπλαστικοί πολύποδες με διάμετρο >0.5 cm θα πρέπει να αφαιρούνται πλήρως[1,2]. Επιπρόσθετα, θα πρέπει να λαμβάνονται βιοψίες από τον βλεννογόνο άντρου και σώματος που φαίνεται φυσιολογικός προκειμένου να ελεγχθεί για ενδεχόμενη παρουσία δυσπλασίας και H. pylori. Σε όλους τους ασθενείς με λοίμωξη από H. pylori πρέπει να χορηγείται αγωγή εκρίζωσης[17]. Σε όλους τους ασθενείς με παρουσία δυσπλασίας ή καρκινώματος πέρα από τα όρια του πολύποδα, πρέπει να γίνεται υφολική γαστρεκτομή ή EMR.

- **Παρακολούθηση** – Σε ασθενείς με υπερπλαστικούς πολύποδες χωρίς δυσπλασία ή καρκίνωμα, η παρακολούθηση πρέπει να βασίζεται στον κίνδυνο ανάπτυξης καρκίνου εξαιτίας της συνυπάρχουσας χρόνιας ατροφικής γαστρίτιδας και της ύπαρξης παραγόντων κινδύνου[1,2].
  - Σε ασθενείς με υψηλό κίνδυνο για ανάπτυξη γαστρικού καρκίνου (π.χ. στάδιο 3 ή 4 του Operative Link on Gastritis Assessment [OLGA] με μέτρια διάχυτη ή σοβαρή ατροφία του βλεννογόνου στο σώμα ή στο άντρο, συνήθως συνοδευόμενη από εκτεταμένη εντερική μετάπλαση, μετανάστες από περιοχές με υψηλή επίπτωση του γαστρικού καρκίνου, οικογενειακό ιστορικό γαστρικού καρκίνου), διενεργούμε ενδοσκόπηση παρακολούθησης ανά τακτά χρονικά διαστήματα (1-2 έτη).

•Σε ασθενείς με χαμηλό κίνδυνο ανάπτυξης γαστρικού καρκίνου (π.χ. OLGA στάδια 1 ή 2), διενεργούμε τουλάχιστον μια ενδοσκόπηση παρακολούθησης 3-6 μήνες μετά την θεραπεία προκειμένου να επιβεβαιώσουμε την εκρίζωση του H. pylori και ότι δεν υπάρχουν νέοι ή υπολειμματικοί πολύποδες που πρέπει να αφαιρεθούν.

Κυστικοί αδενικοί πολύποδες — Πρόκειται για τους συχνότερα απαντώμενους πολύποδες στις Δυτικές χώρες, όπου η λοίμωξη από H. pylori έχει χαμηλή συχνότητα και η χρήση των PPIs είναι συνήθης.

Αιτιολογία — Οι περισσότεροι κυστικοί αδενικοί πολύποδες είναι σποραδικοί. Παρατηρούνται επίσης σε σχέση με πολυποδιασικά σύνδρομα, οικογενή αδενωματώδη πολυποδίαση (FAP), MUTYH-σχετιζόμενη πολυποδίαση (MAP), και γαστρικό αδενοκαρκίνωμα με εγγύς πολυποδίαση του στομάχου (gastric adenocarcinoma and proximal polyposis of the stomach - GAPPS)[30-32]. Κυστικοί αδενικοί πολύποδες παρατηρούνται σε 20-100% των ασθενών με FAP και σε 11% των ασθενών με MAP[32,33].

Η *υπεργαστριναιμία* που σχετίζεται με γαστρίνωμα, σύνδρομο Zollinger-Ellison, ή μακροχρόνια θεραπεία με PPIs, έχει φανεί ότι σχετίζεται με την ανάπτυξη κυστικών αδενικών πολυπόδων[6,34-38]. Σε μια μελέτη που περιελάμβανε 599 άτομα που υποβλήθηκαν σε ενδοσκόπηση, η μακρόχρονη (≥5 έτη) χρήση PPIs σχετιζόταν με αύξηση του κινδύνου ανάπτυξης κυστικών αδενικών πολυπόδων κατά 4 φορές. Αντίθετα, η βραχυχρόνια χρήση των PPIs (<1 έτος) δεν σχετιζόταν με αύξηση του κινδύνου[6]. Η υποχώρηση των κυστικών αδενικών πολυπόδων μετά την

διακοπή λήψης PPIs παρέχει περαιτέρω στήριξη αυτής της συσχέτισης[39].

Η συχνότητα της λοίμωξης από H. pylori είναι πολύ χαμηλή στους ασθενείς με κυστικούς αδενικούς πολύποδες και ενδέχεται η λοίμωξη να δρα προστατευτικά[3]. Σε αντίθεση με τα γαστρικά αδενώματα και τους υπερπλαστικούς πολύποδες, που ενδέχεται να υποχωρήσουν μετά την εκρίζωση του H. pylori, υποχώρηση των κυστικών αδενικών πολυπόδων έχει περιγραφεί μετά την λοίμωξη από H. pylori[40].

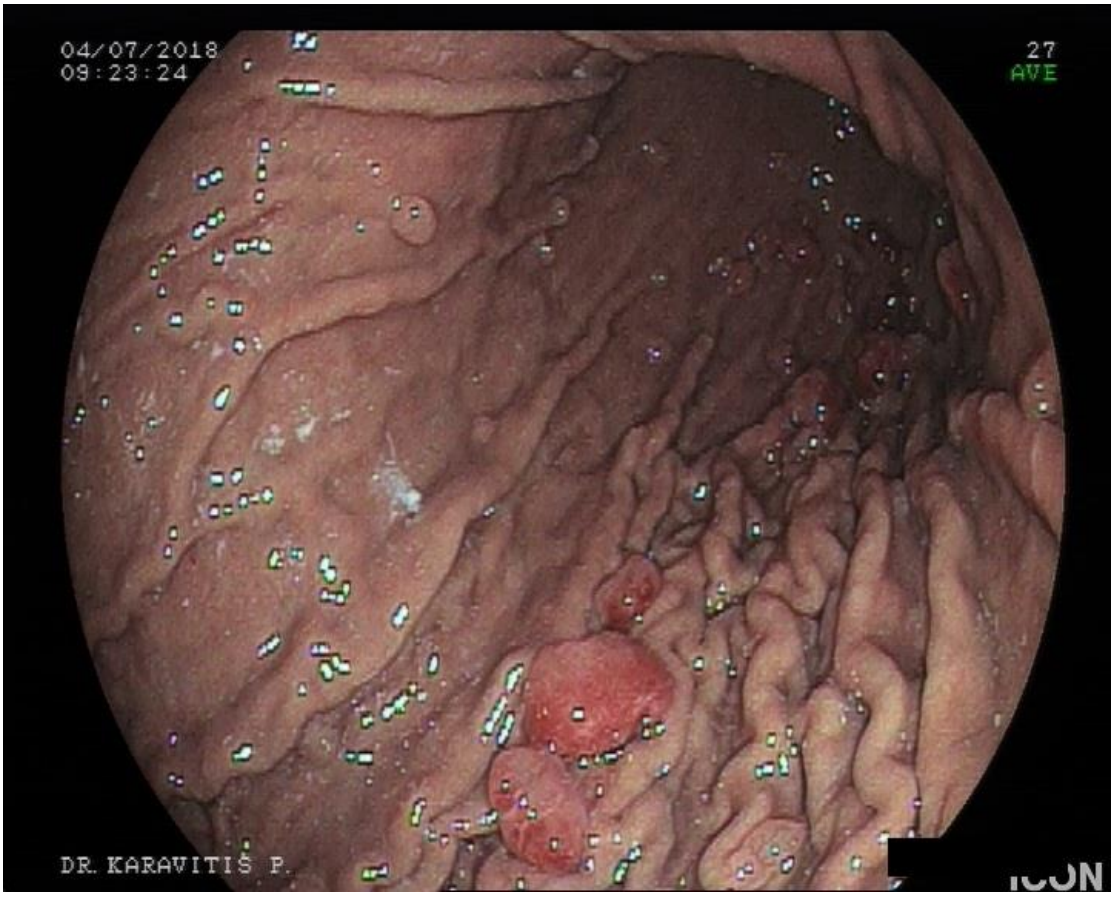

Εικόνα 2: Κυστικοί αδενικοί πολύποδες στομάχου

Κλινικά και ιστολογικά χαρακτηριστικά — Οι σποραδικοί κυστικοί αδενικοί πολύποδες είναι πιο συχνοί στις γυναίκες συγκριτικά με τους

άνδρες και συνήθως εμφανίζονται στη μέση ηλικία. Ως και 40% των ασθενών έχουν πολλαπλούς πολύποδες. Στο σύνδρομο FAP, άνδρες και γυναίκες προσβάλλονται εξίσου και οι πολύποδες αναπτύσσονται σε μικρότερη ηλικία (μ.ο. τα 40 έτη) συγκριτικά με τους σποραδικούς κυστικούς αδενικούς πολύποδες, είναι δε πολλαπλοί σε περισσότερους από 90% των ασθενών[1-3].

●**Κλινικές εκδηλώσεις** – Συνήθως είναι ασυμπτωματικοί και ανακαλύπτονται τυχαία κατά την ενδοσκόπηση. Μόνο σε σπάνιες περιπτώσεις μπορούν να φτάσουν σε μέγεθος αρκετό ώστε να προκαλέσουν απόφραξη, κοιλιακό πόνο ή έμετο.

●**Ενδοσκοπικά και ιστολογικά χαρακτηριστικά** – Είναι μικροί (0,1-0,8 cm), υπεραιμικοί, επίπεδοι και η επιφάνειά τους έχει ομαλό περίγραμμα, παρατηρούνται δε αποκλειστικά στο σώμα του στομάχου.

Ιστολογικώς, οι κυστικοί αδενικοί πολύποδες χαρακτηρίζονται από μικροκυστική/κυστική διάταση του αδενικού επιθηλίου[5,9,34]. Οι μικροκύστεις επενδύονται από οποιοδήποτε τύπο κυττάρων του γαστρικού βλεννογόνου του σώματος του στομάχου. Παρατηρείται διαταραχή της αδενικής αρχιτεκτονικής με ελικοειδείς ή αστεροειδείς ανώμαλους αδενικούς σχηματισμούς. Η φλεγμονώδης διήθηση είναι συνήθως ελάχιστη. Μπορεί να παρατηρηθεί ήπια υπερπλασία της βλεννογόνιας μυικής στιβάδας πέριξ των κυστικώς διατεταμένων αδενίων. Οι αλλοιώσεις πιθανώς αναπτύσσονται επί εδάφους υπερπλασίας και διαφοροποιήσεως αρχέγονων κυττάρων.

●**Κακοήθης δυναμική** – Σωματικές μεταλλάξεις του γονιδίου *APC* έχουν διαπιστωθεί σε πάνω από 70% των κυστικών αδενικών πολυπόδων που εμφανίζονται στα πλαίσια FAP, αλλά σε λιγότερο από 10% των σποραδικών πολυπόδων[41]. Οι σποραδικοί κυστικοί αδενικοί πολύποδες και εκείνοι που σχετίζονται με λήψη PPIs στην ουσία δεν έχουν καθόλου κακοήθη δυναμική, αλλά σπανίως μπορούν να εμφανίσουν δυσπλασία[6,36,38,42]. Σε ασθενείς με FAP, ποσοστό 30-50% των κυστικών αδενικών πολυπόδων εμφανίζουν δυσπλασία, η οποία συνήθως είναι χαμηλόβαθμη[43-45]. Παρ` όλα αυτά, οι κυστικοί αδενικοί πολύποδες, σε αντίθεση με τα αδενώματα σε ασθενείς με FAP, σπανίως εξελίσσονται σε καρκίνο[46].

Αντιμετώπιση — Οι κυστικοί αδενικοί πολύποδες πολύ συχνά είναι πολλαπλοί και είναι επαρκής η λήψη βιοψιών από έναν ή περισσότερους αντιπροσωπευτικούς πολύποδες. Οι λοιποί πολύποδες πρέπει να επισκοπούνται προσεκτικά κατά την ενδοσκόπηση και από κάθε βλάβη που φαίνεται να διαφέρει σημαντικά πρέπει να λαμβάνονται βιοψίες και, αν είναι δυνατόν, να αφαιρείται. *Κυστικοί αδενικοί πολύποδες με διάμετρο ≥1 cm, πολύποδες που είναι εξελκωμένοι ή βρίσκονται στο άντρο θα πρέπει να αφαιρούνται ώστε να επιβεβαιώνεται η διάγνωση και να αποκλείονται η δυσπλασία ή η νεοπλασία.*

Σε ασθενείς με ≥20 πολύποδες, κυστικούς αδενικούς πολύποδες στο άντρο, νεαρή ηλικία (< 40 έτη), ή συνυπάρχοντα αδενώματα στο δωδεκαδάκτυλο, πρέπει να σκεφτόμαστε την πιθανότητα ύπαρξης FAP και να γίνεται διερεύνηση με κολονοσκόπηση.

Σε ασθενείς με σποραδικούς κυστικούς αδενικούς πολύποδες οφειλόμενους σε PPIs, διακόπτουμε την χορήγηση PPIs αν ο ασθενής έχει ≥20 πολύποδες ή πολύποδες με διάμετρο >1 cm. Η ύπαρξη υπεργαστριναιμίας σε αυτούς τους ασθενείς οφείλεται είτε στην παρουσία γαστρινώματος (σύνδρομο Zollinger-Ellison), είτε, συχνότερα, στην υποχλωρυδρία που προκαλείται από τους PPIs. Η υπεργαστριναιμία είναι ένας λόγος για να διακόψουμε την αγωγή με PPIs ή να μειώσουμε την δόση. Αν χρειάζεται καταστολή έκκρισης οξέος για την αντιμετώπιση γαστρο-οισοφαγικής παλινδρομικής νόσου (ΓΟΠΝ) και το πρόβλημα δεν είναι δυνατό να αντιμετωπίστεί με ανταγωνιστές των Η2 υποδοχέων, σκεφτόμαστε την χορήγηση ενός διαφορετικού PPI στην μικρότερη αποτελεσματική δόση.

- **Παρακολούθηση** – Δεν συνιστάται τακτική παρακολούθηση για τους σποραδικούς κυστικούς αδενικούς πολύποδες χωρίς δυσπλασία, καθώς η εξέλιξη σε γαστρικό καρκίνο είναι σπάνια. Σε ασθενείς με γνωστή διάγνωση οικογενούς πολυποδιασικού συνδρόμου (π.χ., FAP), συνιστάται τακτική παρακολούθηση για ενδεχόμενη ύπαρξη πολυπόδων στο ανώτερο πεπτικό[43,47-49].

Γαστρικά αδενώματα— Τα γαστρικά αδενώματα, ή επηρμένη ενδοεπιθηλιακή νεοπλασία, είναι οι πιο συνήθεις γαστρικοί νεοπλασματικοί πολύποδες[50-52]. Αντιστοιχούν στο 6-10% των γαστρικών πολυπόδων[4,20].

Αιτιολογία — Τα γαστρικά αδενώματα τυπικά εμφανίζονται επί εδάφους χρόνιας ατροφικής γαστρίτιδας. Είναι πολύ λιγότερο συχνά από τους κυστικούς αδενικούς πολύποδες σε ασθενείς με FAP. Είναι

κατά κανόνα μεμονωμένα, εντοπίζονται στο άντρο και σχετίζονται με σχετικά χαμηλό αλλά πραγματικό κίνδυνο εξέλιξης σε καρκίνο.

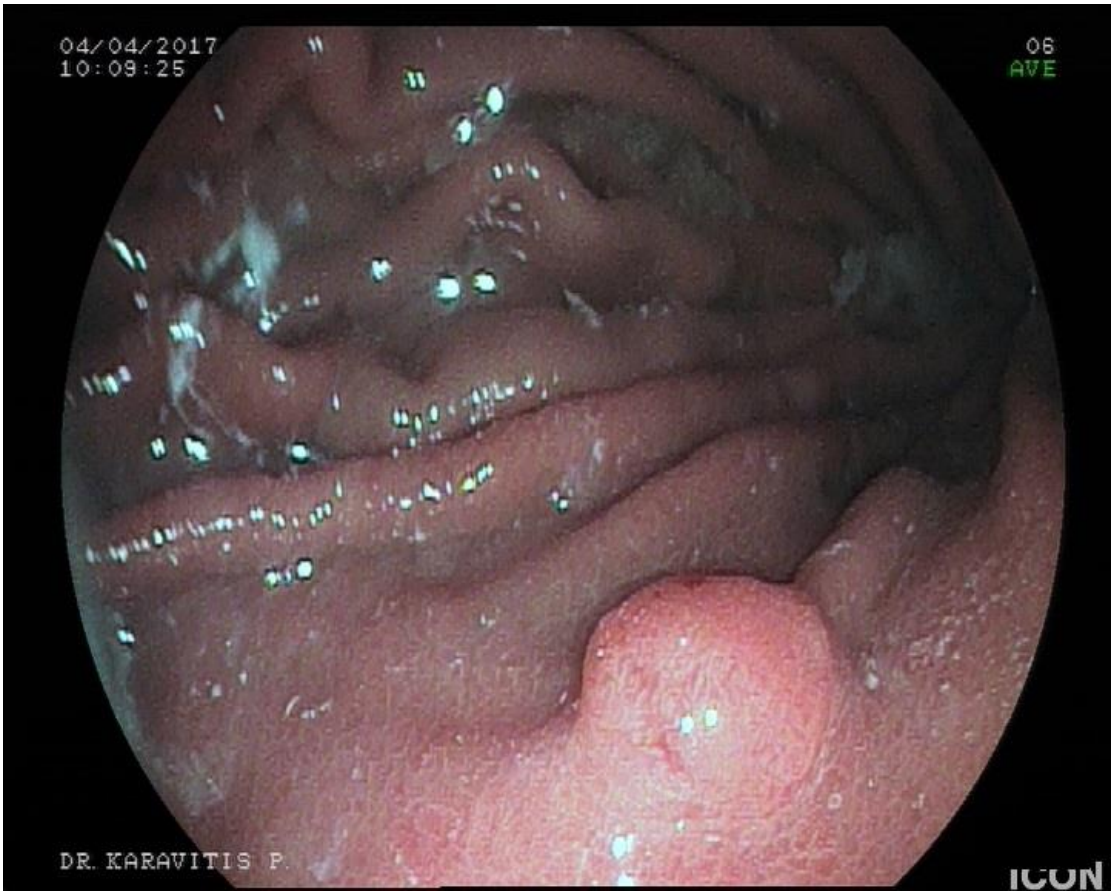

Εικόνα 3: γαστρικό αδένωμα

Κλινικά και ιστολογικά χαρακτηριστικά — Τα σποραδικά γαστρικά αδενώματα εμφανίζονται εξίσου σε άντρες και γυναίκες και είναι πιο συχνά στην 6η και στην 7η δεκαετία της ζωής.

- **Κλινικές εκδηλώσεις** – Τα περισσότερα γαστρικά αδενώματα είναι ασυμπτωματικά. Πολύποδες που προκαλούν συμπτώματα εμφανίζονται συνήθως ως γαστρεντερική αιμορραγία (συνήθως λανθάνουσα αλλά ενίοτε και εμφανή) ή ως απόφραξη της γαστρικής εξόδου.

●**Ενδοσκοπικά και ιστολογικά χαρακτηριστικά** – Τα αδενώματα μπορεί να είναι επίπεδα ή πολυποδοειδή και συνήθως έχουν μέγεθος <2 cm και είναι μονήρη. Τα περισσότερα εντοπίζονται στο άντρο, αλλά μερικά βρίσκονται στο σώμα και στην καρδία. Μικροσκοπικώς, οι βλάβες αυτές είναι παρόμοιες με τα τυπικά αδενώματα του παχέος εντέρου. Μπορεί να είναι σωληνώδη, σωληνολαχνωτά ή λαχνωτά (θηλώδη), επίπεδα ή έμμισχα, και μερικές φορές φτάνουν μεγάλες διαστάσεις (ως και 15 cm). Μπορεί να έχουν γαστρικό ή εντερικό φαινότυπο ή μερικά μπορεί να είναι μεικτά.

Τα γαστρικά αδενώματα είναι νεοπλασματικής αρχής και χαρακτηρίζονται από δυσπλασία των βλεννοπαραγωγών επιθηλιακών κυττάρων συχνά με πρόσμειξη δυσπλαστικών καλυκοειδών κυττάρων, κυττάρων Paneth, τοιχωματικών κυττάρων, ή ενδοκρινικών κυττάρων. Τα δυσπλαστικά επιθηλιακά κύτταρα παρουσιάζουν επιμήκυνση και ψευδοστιβάδωση των πυρήνων τους και πυρηνική υπερχρωμασία. Αυτές οι βλάβες συνήθως αναπτύσσονται επί εδάφους χρόνιας ατροφικής γαστρίτιδας και μεταπλαστικής αδενικής ατροφίας - εντερικής μεταπλάσεως. Μερικές εμφανίζουν γαστρικό φαινότυπο αποτελούμενες από δυσπλαστικά βλεννοπαραγωγά βοθριακά κύτταρα.

Ιστολογικώς, τα γαστρικά αδενώματα έχουν διαιρεθεί σε εντερικού, βοθριακού, πυλωρικού και οξυντικού τύπου[54]. Συνηθέστερα είναι του εντερικού τύπου, τα οποία συχνά σχετίζονται με χρόνια γαστρίτιδα και γαστρικό καρκίνο. Ιστολογικώς, περιέχουν καλυκοειδή κύτταρα και συχνά άλλους

τύπους εντεροκυττάρων. Στα γαστρικά αδενώματα βοθριακού τύπου δεν υπάρχουν καλυκοειδή και κύτταρα Paneth, αλλά το επιθήλιο περιέχει γαστρικά βοθριακά κύτταρα με βλέννη. Αν και αυτού του τύπου τα αδενώματα σχετίζονται με FAP, οι περισσότεροι πολύποδες σε ασθενείς με FAP είναι κυστικού αδενικού τύπου. Τα πυλωρικού τύπου αδενώματα χαρακτηρίζονται από πυλωρικού τύπου αδενικά επιθήλια και συχνά περικλείουν κυστικώς διατεταμένους σωληνώδεις σχηματισμούς χωρίς καλυκοειδή κύτταρα. Τα αδενώματα αυτά σχετίζονται με χρόνια γαστρίτιδα και συχνά περιέχουν εστίες δυσπλασίας[54,55]. Τα περισσότερα εντοπίζονται στον θόλο του στομάχου αλλά έχουν περιγραφεί σε όλον τον στόμαχο, καθώς και στο δωδεκαδάκτυλο, τα χοληφόρα και την χοληδόχο κύστη[56]. Τα οξυντικά αδενώματα τυπικά παρατηρούνται στον εγγύς στόμαχο και επενδύονται από βλεννοπαραγωγά επιθηλιακά κύτταρα, θεμέλια κύτταρα και τοιχωματικά κύτταρα[58].

●**Κακοήθης δυναμική** – Υπολογίζεται ότι 8-59% των αδενωμάτων σχετίζονται με σύγχρονη παρουσία γαστρικού καρκινώματος[58]. Η παρουσία διηθητικού καρκινώματος σε ένα αδένωμα σχετίζεται με το αυξημένο μέγεθος, το λαχνωτό περίγραμμα και τον βαθμό της υπάρχουσας δυσπλασίας[23,59]. Ο κίνδυνος ύπαρξης κακοήθειας είναι μεγαλύτερος στα επίπεδα αδενώματα[60]. Υψηλόβαθμη δυσπλασία έχει αναγνωρισθεί σε υψηλό ποσοστό (40-100%) σε στενή εγγύτητα με πρώιμους γαστρικούς καρκίνους[61]. Η δυσπλασία είναι πρόδρομη βλάβη του διηθητικού αδενοκαρκινώματος. Ασθενείς με υψηλόβαθμη δυσπλασία έχουν

μεγαλύτερο κίνδυνο εξέλιξης συγκριτικά με ασθενείς με χαμηλόβαθμη δυσπλασία[62]. Σε μια μελέτη από Ολλανδία αξιολογήθηκε η εξέλιξη από δυσπλασία σε αληθή γαστρικό καρκίνο σε 165 ασθενείς με υψηλόβαθμη δυσπλασία και 270 με χαμηλόβαθμη δυσπλασία. Γαστρικός καρκίνος διαγνώσθηκε σε 1, 5 και 10 έτη από την αρχική διάγνωση σε 25%, 30% και 33% των ασθενών με υψηλόβαθμη δυσπλασία και 2%, 3% και 4% των ασθενών με χαμηλόβαθμη δυσπλασία αντίστοιχα[62].

Αντιμετώπιση — Με δεδομένο τον αυξημένο κίνδυνο γαστρικού καρκίνου, όλα τα γαστρικά αδενώματα πρέπει να αφαιρούνται. Αυτό μπορεί συνήθως να γίνει ενδοσκοπικά, αλλά ενίοτε μπορεί να απαιτηθεί χειρουργική επέμβαση για βλάβες που περιέχουν διηθητικό καρκίνωμα ή για ασθενείς με πολλαπλά αδενώματα. Λόγω της συσχέτισης της γαστρικής δυσπλασίας με σύγχρονη ύπαρξη γαστρικού καρκίνου, ο λοιπός στόμαχος πρέπει να εξετάζεται προσεκτικά[13,14]. Επιπρόσθετα, καθώς οι αδενωματώδεις πολύποδες σχετίζονται με ατροφική γαστρίτιδα, πρέπει να λαμβάνονται βιοψίες από τον φαινομενικά φυσιολογικό βλεννογόνο του σώματος και του άντρου προκειμένου να εκτιμηθεί το στάδιο της γαστρίτιδας και, επομένως, του κινδύνου ανάπτυξης καρκίνου. Όλοι οι ασθενείς πρέπει να ελέγχονται για ενεργό λοίμωξη από H. pylori και, εφόσον υπάρχει, να γίνεται η κατάλληλη θεραπεία.

●**Παρακολούθηση** – Διενεργούμε γαστροσκόπηση 1 έτος μετά την αρχική αφαίρεση του αδενωματώδους γαστρικού πολύποδα προκειμένου να ελέγξουμε για ενδεχόμενη υποτροπή στο σημείο εκτομής και για ύπαρξη νέων πολυπόδων ή και πρώιμου

γαστρικού καρκίνου, αλλά και για να επιβεβαιώσουμε την εκρίζωση του H. pylori[1].

Σε άτομα υψηλού κινδύνου για ανάπτυξη γαστρικού καρκίνου (π.χ. μετανάστες από περιοχές με υψηλή επίπτωση γαστρικού καρκίνου, οικογενειακό ιστορικό γαστρικού καρκίνου, OLGA στάδιο 3 ή 4 με μέτρια ή σοβαρή ατροφία στο σώμα ή στο άντρο συνήθως συνοδευόμενη από εκτεταμένη εντερική μετάπλαση, ασθενείς με FAP) η παρακολούθηση συνεχίζεται επ` αόριστον.

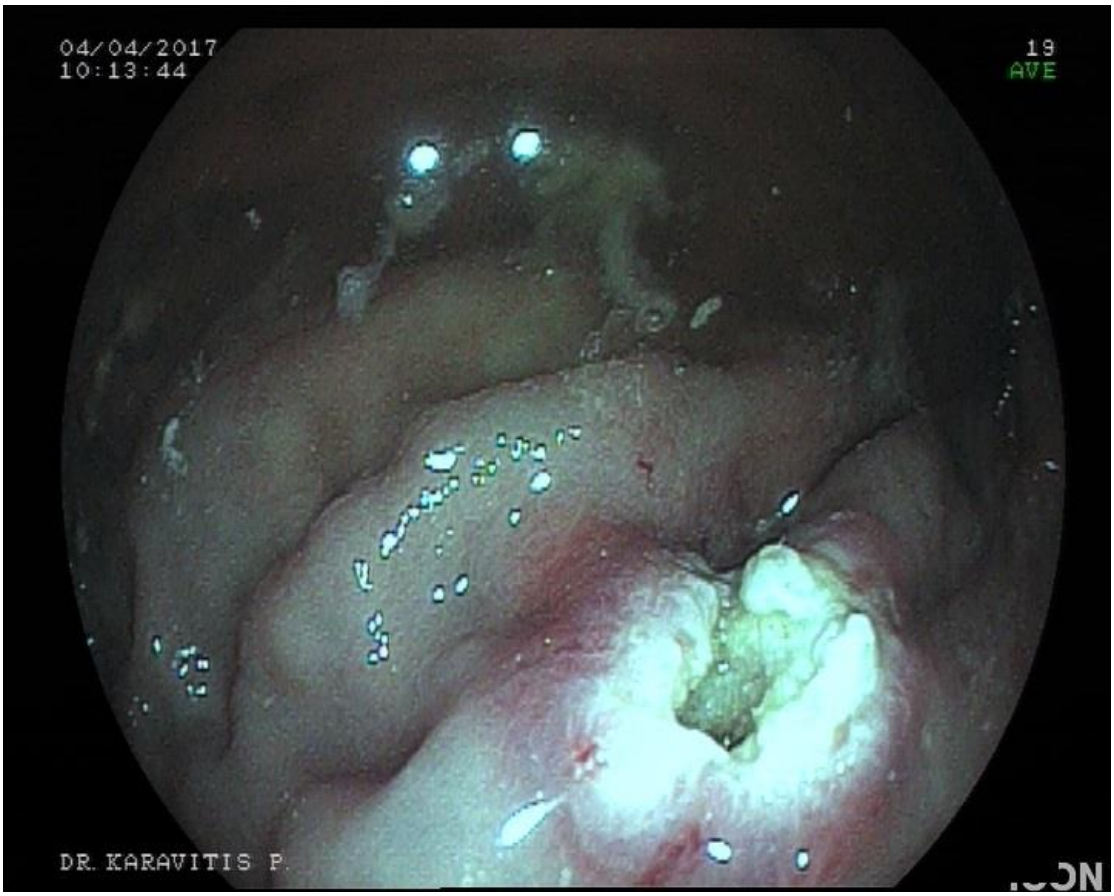

Εικόνα 4: Ενδοσκοπική αφαίρεση του γαστρικού αδενώματος της εικόνας 3

Γαστρικοί νευροενδοκρινείς όγκοι (καρκινοειδή) — Προέρχονται από τα enterochromaffin-like (ECL) κύτταρα.

Αιτιολογία — Οι γαστρικοί νευροενδοκρινείς όγκοι διακρίνονται σε 3 τύπους (1 ως 3), καθώς έχουν διαφορετικές αιτιολογίες, βιολογική συμπεριφορά και πρόγνωση[63-66]. Οι όγκοι τύπου 1 αποτελούν το 70-80% όλων των γαστρικών νευροενδοκρινών όγκων. Σχετίζονται με παρατεταμένη υπεργαστριναιμία, τυπικά οφειλόμενη σε αυτοάνοση (περιοριζόμενη στο σώμα) ατροφική γαστρίτιδα. Οι όγκοι τύπου 2 αποτελούν το 5-8% και οφείλονται σε παρατεταμένη υπεργαστριναιμία εξαιτίας ενός όγκου που εκκρίνει γαστρίνη. Οι όγκοι τύπου 3 είναι σποραδικοί και αντιστοιχούν στο 20% του συνόλου των γαστρικών νευροενδοκρινών όγκων.

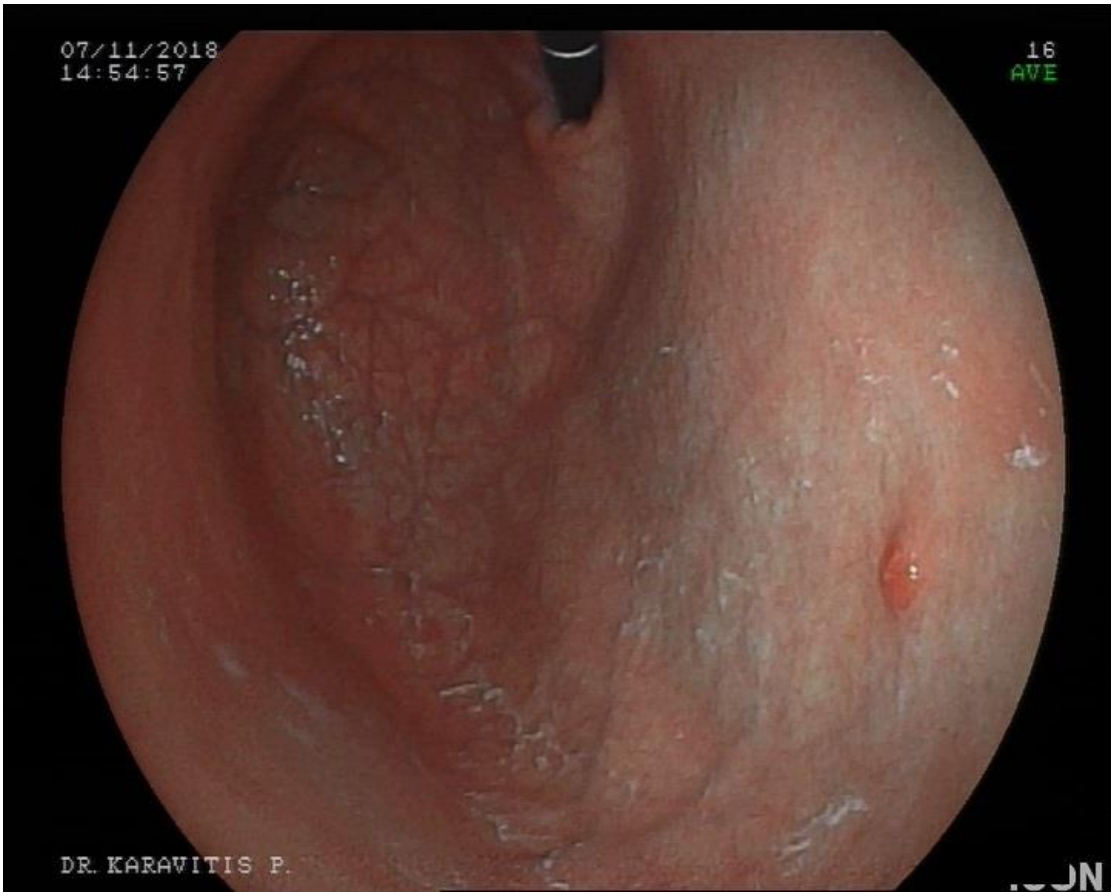

Εικόνα 5: Μικρό γαστρικό καρκινοειδές επί εδάφους αυτοάνοσης ατροφικής γαστρίτιδας (τύπου 1)

Κλινικά και ιστολογικά χαρακτηριστικά

●**Κλινικές εκδηλώσεις** – Οι όγκοι τύπου 1 βρίσκονται συνήθως σε ηλικιωμένους, ιδίως γυναίκες, με ατροφική γαστρίτιδα και συχνά σχετίζονται με κακοήθη αναιμία. Οι όγκοι τύπου 2 συχνά ανιχνεύονται στα πλαίσια ελέγχου ασθενών με σύνδρομο MEN-1 ή Zollinger–Ellison, που προσέρχονται με πεπτικό έλκος, κοιλιακό άλγος, διάρροια ή αιμορραγία. Οι όγκοι τύπου 3 μπορεί να σχετίζονται με άτυπο καρκινοειδές σύνδρομο.

●**Ενδοσκοπικά και ιστολογικά χαρακτηριστικά** – Οι γαστρικοί νευροενδοκρινείς όγκοι σχετίζονται με υπεργαστριναιμία (τύποι 1 και 2) και συνήθως είναι πολλαπλοί, με ευρεία βάση, σκληρή σύσταση και κιτρινωπού χρώματος. Συνήθως βρίσκονται στο θόλο και στο σώμα του στομάχου και σπανίως είναι μεγαλύτεροι των 2 εκ. Σε ασθενείς με σύνδρομο MEN-1, ο γαστρικός βλεννογόνος είναι φυσιολογικός ή με ήπια φλεγμονή, αλλά όχι ατροφικός. Ο βλεννογόνος του θόλου σε ασθενείς με σύνδρομο Zollinger–Ellison συχνά είναι υπερτροφικός, με πυκνούς επιμήκεις οξυντικούς αδένες, χωρίς ιδιαίτερη φλεγμονή. Οι όγκοι τύπου 3 εντοπίζονται στο άντρο και είναι συνήθως μονήρεις.

Η ιστολογική διάγνωση τίθεται με την αναγνώριση των χαρακτηριστικών κυτταρολογικών και αρχιτεκτονικών προτύπων των κυττάρων, συνδυασμένων με θετική ανοσοϊστοχημική χρώση στη χρωμογρανίνη και/ή στη συναπτοφυσίνη[67]. Η ηλεκτρονική μικροσκόπηση μπορεί να είναι χρήσιμη για να επιβεβαιώσει την παρουσία νευροεκκριτικών κοκκίων στο κυτταρόπλασμα των κυττάρων του όγκου. Υπάρχουν 4 ιστολογικά αρχιτεκτονικά πρότυπα στους γαστρικούς νευροενδοκρινείς όγκους, αλλά είναι

σύνηθες να βρίσκεται μια μείξη αυτών σε ασθενείς με μια συγκεκριμένη βλάβη: συμπαγές ή νησιδώδες, δοκιδώδες, αδενικό και αδιαφοροποίητο, ή διάχυτο[68-70]. Οι περισσότεροι γαστρικοί νευροενδοκρινείς όγκοι παρουσιάζουν συμπαγές ή νησιδώδες πρότυπο αναπτύξεως, ιδιαίτερα αυτοί που προέρχονται από enterochromaffin-like κύτταρα. Κυτταρολογικώς, οι όγκοι αυτοί αποτελούνται από ομοιόμορφα κύτταρα με υποστρόγγυλους ή στρογγύλους πυρήνες με μικροκοκκιώδη χρωματίνη. Οι γαστρικοί νευροενδοκρινείς όγκοι που σχετίζονται με σύνδρομο Zollinger-Ellison ή κακοήθη αναιμία αναπτύσσονται επί εδάφους ενδοκρινούς υπερπλασίας ή δυσπλασίας του ατροφικού γαστρικού βλεννογόνου[71].

●**Κακόηθες δυναμικό** – Οι τύποι 1 και 2 των γαστρικών νευροενδοκρινών όγκων συνήθως έχουν μια αργή εξέλιξη. Οι όγκοι τύπου 3 είναι πιο επιθετικοί: τοπικές ή ηπατικές μεταστάσεις είναι παρούσες στο 65% των ασθενών που υποβάλλονται σε επέμβαση[64,66].

Αντιμετώπιση — Για τα γαστρικά καρκινοειδή τύπων 1 και 2, που είναι μικρότερα από 1-2 cm., η ενδοσκοπική εκτομή είναι η θεραπεία εκλογής. Σε ασθενείς με πολλαπλούς και εξελισσόμενους όγκους, πρέπει να σκεφτόμαστε το ενδεχόμενο της αντρεκτομής προκειμένουν να σταματήσει η διέγερση από την γαστρίνη[72]. Τα σποραδικά (τύπου 3) καρκινοειδή αντιμετωπίζονται με μερική ή ολική γαστρεκτομή και λεμφαδενικό καθαρισμό.

●**Παρακολούθηση** –Σύμφωνα με τις συστάσεις του *National Comprehensive Cancer Network (NCCN),* μετά την αντιμετώπιση

των όγκων τύπου 1 και 2, διαστάσεων μέχρι 2 εκ., συνιστάται εκτίμηση (με ιστορικό, κλινική εξέταση και γαστροσκόπηση) ανά 6-12 μήνες για 3 έτη και μετά ανά έτος[73].

Φλεγμονώδεις ινώδεις πολύποδες— Είναι εξαιρετικά σπάνιοι και αποτελούν το 0,1% όλων των γαστρικών πολυπόδων. Είναι μεσεγχυματικοί όγκοι που προέρχονται από τον υποβλεννογόνιο χιτώνα και τον βλεννογόνο του γαστρεντερικού συστήματος. Η ανοσοϊστοχημική χρώση δείχνει ότι προέρχονται από δενδριτικά κύτταρα[74].

Αιτιολογία — Αν και υπάρχουν περιπτώσεις που αναφέρεται άθροιση των πολυπόδων σε οικογένειες, η αιτιολογία τους είναι άγνωστη[75].

Κλινικά και ιστολογικά χαρακτηριστικά

●**Κλινικές εκδηλώσεις** – Οι περισσότεροι είναι ασυμπτωματικοί, αλλά έχουν αναφερθεί μεγαλύτεροι πολύποδες προκαλούντες κοιλιακό πόνο, αίσθημα πρώιμου κορεσμού, αναιμία και απόφραξη της γαστρικής εξόδου.

●**Ενδοσκοπικά και ιστολογικά χαρακτηριστικά** – Κατά την ενδοσκόπηση, οι φλεγμονώδεις ινώδεις πολύποδες φαίνονται συνήθως ως σκληροί, μονήρεις, επίπεδοι ή έμμισχοι, και συχνά εξελκωμένοι. Στο ενδοσκοπικό υπερηχογράφημα, εμφανίζονται ως υπόηχες ομοιογενείς αλλοιώσεις, με ασαφή όρια, ευρισκόμενες στη 2η ή 3η στιβάδα του τοιχώματος, με άθικτη την 4η στιβάδα.

Ιστολογικώς, αυτοί οι πολύποδες χαρακτηρίζονται από υποβλεννογόνια υπερπλασία ατρακτόμορφων στρωματικών

κυττάρων με συγκεντρική περιαγγειακή κατανομή των ινοβλαστών και με συνοδό φλεγμονώδη διήθηση χαρακτηριζόμενη από επικράτηση ηωσινοφίλων πολυμορφοπυρήνων λευκοκυττάρων.

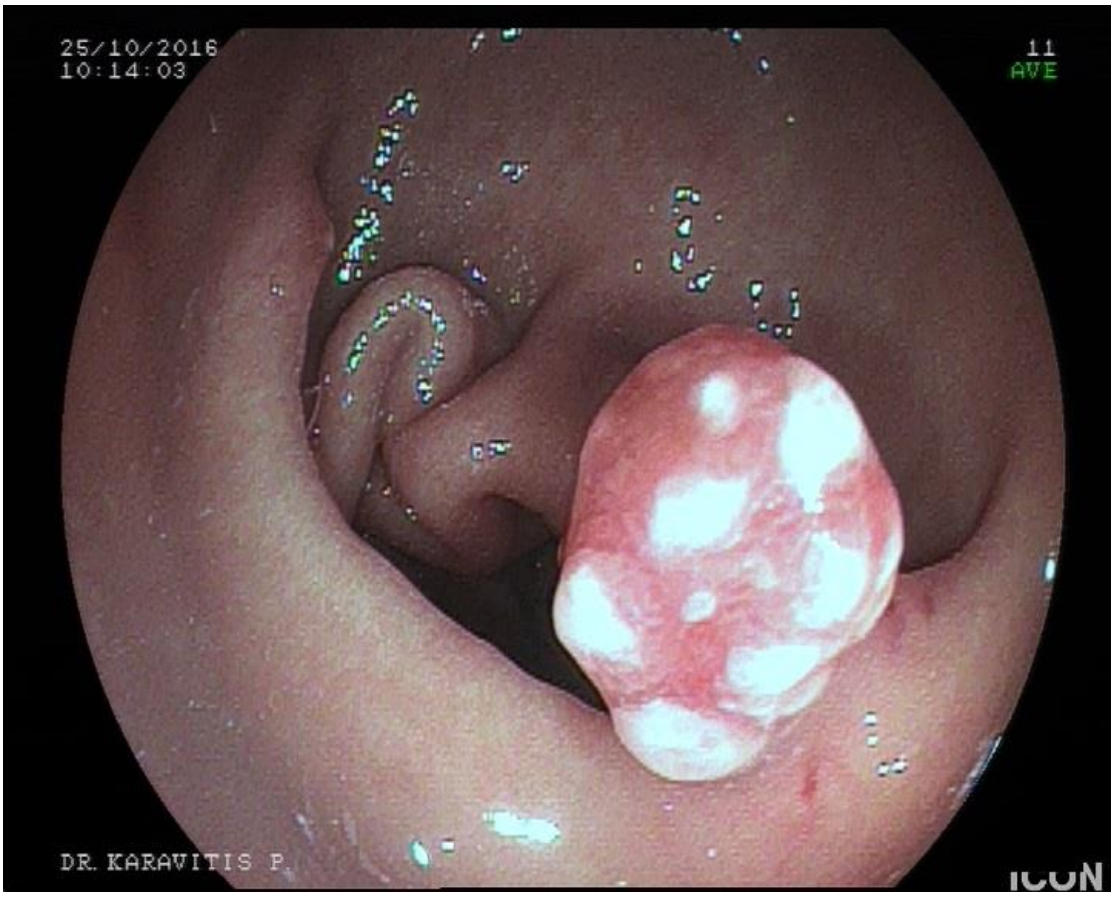

Εικόνα 6: Φλεγμονώδης πολύποδας στομάχου

●**Κακόηθες δυναμικό** – Οι φλεγμονώδεις ινώδεις πολύποδες έχουν θεωρηθεί αντιδραστικοί και όχι νεοπλασματικοί. Παρ` όλα αυτά, σε μια μελέτη 23 τέτοιων πολυπόδων, στο 70% βρέθηκαν gain-of-function μεταλλάξεις στο γονίδιο του platelet-derived growth factor receptor alpha polypeptide, παρόμοιες με αυτές που έχουν βρεθεί στους CD117-negative γαστρεντερικούς στρωματικούς όγκους, εύρημα που συνηγορεί υπέρ της πιθανότητας νεοπλαστικής εξεργασίας[76].

Αντιμετώπιση – Μετά την εκτομή τους, οι φλεγμονώδεις ινώδεις πολύποδες δεν υποτροπιάζουν και, επομένως, δεν συνιστάται παρακολούθηση.

ΒΙΒΛΙΟΓΡΑΦΙΑ

1. Hirota WK, Zuckerman MJ, Adler DG, et al. ASGE guideline: the role of endoscopy in the surveillance of premalignant conditions of the upper GI tract. Gastrointest Endosc 2006; 63:570.
2. ASGE Standards of Practice Committee, Sharaf RN, Shergill AK, et al. Endoscopic mucosal tissue sampling. Gastrointest Endosc 2013; 78:216.
3. Carmack SW, Genta RM, Schuler CM, Saboorian MH. The current spectrum of gastric polyps: a 1-year national study of over 120,000 patients. Am J Gastroenterol 2009; 104:1524.
4. Archimandritis A, Spiliadis C, Tzivras M, et al. Gastric epithelial polyps: a retrospective endoscopic study of 12974 symptomatic patients. Ital J Gastroenterol 1996; 28:387.
5. Morais DJ, Yamanaka A, Zeitune JM, Andreollo NA. Gastric polyps: a retrospective analysis of 26,000 digestive endoscopies. Arq Gastroenterol 2007; 44:14.
6. Jalving M, Koornstra JJ, Wesseling J, et al. Increased risk of fundic gland polyps during long-term proton pump inhibitor therapy. Aliment Pharmacol Ther 2006; 24:1341.
7. Ginsberg GG, Al-Kawas FH, Fleischer DE, et al. Gastric polyps: relationship of size and histology to cancer risk. Am J Gastroenterol 1996; 91:714.
8. Papa A, Cammarota G, Tursi A, et al. Management of gastric polyps: the need of polypectomy also for small polyps. Am J Gastroenterol 1997; 92:721.
9. Muehldorfer SM, Stolte M, Martus P, et al. Diagnostic accuracy of forceps biopsy versus polypectomy for gastric polyps: a prospective multicentre study. Gut 2002; 50:465.

10. Yoon WJ, Lee DH, Jung YJ, et al. Histologic characteristics of gastric polyps in Korea: emphasis on discrepancy between endoscopic forceps biopsy and endoscopic mucosal resection specimen. World J Gastroenterol 2006; 12:4029.
11. Akahoshi K, Yoshinaga S, Fujimaru T, et al. Endoscopic resection with hypertonic saline-solution-epinephrine injection plus band ligation for large pedunculated or semipedunculated gastric polyp. Gastrointest Endosc 2006; 63:312.
12. Carmack SW, Genta RM, Graham DY, Lauwers GY. Management of gastric polyps: a pathology-based guide for gastroenterologists. Nat Rev Gastroenterol Hepatol 2009; 6:331.
13. Rugge M, Meggio A, Pennelli G, et al. Gastritis staging in clinical practice: the OLGA staging system. Gut 2007; 56:631.
14. Rugge M, Correa P, Di Mario F, et al. OLGA staging for gastritis: a tutorial. Dig Liver Dis 2008; 40:650.
15. Dirschmid K, Platz-Baudin C, Stolte M. Why is the hyperplastic polyp a marker for the precancerous condition of the gastric mucosa? Virchows Arch 2006; 448:80.
16. Ljubicić N, Banić M, Kujundzić M, et al. The effect of eradicating Helicobacter pylori infection on the course of adenomatous and hyperplastic gastric polyps. Eur J Gastroenterol Hepatol 1999; 11:727.
17. Ohkusa T, Takashimizu I, Fujiki K, et al. Disappearance of hyperplastic polyps in the stomach after eradication of Helicobacter pylori. A randomized, clinical trial. Ann Intern Med 1998; 129:712.
18. Al-Haddad M, Ward EM, Bouras EP, Raimondo M. Hyperplastic polyps of the gastric antrum in patients with gastrointestinal blood loss. Dig Dis Sci 2007; 52:105.

19. Kumar A, Quick CR, Carr-Locke DL. Prolapsing gastric polyp, an unusual cause of gastric outlet obstruction: a review of the pathology and management of gastric polyps. Endoscopy 1996; 28:452.
20. Stolte M, Sticht T, Eidt S, et al. Frequency, location, and age and sex distribution of various types of gastric polyp. Endoscopy 1994; 26:659.
21. Snover DC. Benign epithelial polyps of the stomach. Pathol Annu 1985; 20 Pt 1:303.
22. Hattori T. Morphological range of hyperplastic polyps and carcinomas arising in hyperplastic polyps of the stomach. J Clin Pathol 1985; 38:622.
23. Antonioli DA. Precursors of gastric carcinoma: a critical review with a brief description of early (curable) gastric cancer. Hum Pathol 1994; 25:994.
24. Dijkhuizen SM, Entius MM, Clement MJ, et al. Multiple hyperplastic polyps in the stomach: evidence for clonality and neoplastic potential. Gastroenterology 1997; 112:561.
25. Daibo M, Itabashi M, Hirota T. Malignant transformation of gastric hyperplastic polyps. Am J Gastroenterol 1987; 82:1016.
26. Orlowska J, Jarosz D, Pachlewski J, Butruk E. Malignant transformation of benign epithelial gastric polyps. Am J Gastroenterol 1995; 90:2152.
27. Gotoh Y, Fujimoto K, Sakata Y, et al. Poorly differentiated adenocarcinoma in a gastric hyperplastic polyp. South Med J 1996; 89:453.
28. Zea-Iriarte WL, Sekine I, Itsuno M, et al. Carcinoma in gastric hyperplastic polyps. A phenotypic study. Dig Dis Sci 1996; 41:377.
29. Ahn JY, Son DH, Choi KD, et al. Neoplasms arising in large gastric hyperplastic polyps: endoscopic and pathologic features. Gastrointest Endosc 2014; 80:1005.
30. Lynch HT, Smyrk T, McGinn T, et al. Attenuated familial adenomatous polyposis (AFAP). A phenotypically and genotypically distinctive variant of FAP. Cancer 1995; 76:2427.

31. Worthley DL, Phillips KD, Wayte N, et al. Gastric adenocarcinoma and proximal polyposis of the stomach (GAPPS): a new autosomal dominant syndrome. Gut 2012; 61:774.
32. Vogt S, Jones N, Christian D, et al. Expanded extracolonic tumor spectrum in MUTYH-associated polyposis. Gastroenterology 2009; 137:1976.
33. Domizio P, Talbot IC, Spigelman AD, et al. Upper gastrointestinal pathology in familial adenomatous polyposis: results from a prospective study of 102 patients. J Clin Pathol 1990; 43:738.
34. Stolte M, Bethke B, Seifert E, et al. Observation of gastric glandular cysts in the corpus mucosa of the stomach under omeprazole treatment. Z Gastroenterol 1995; 33:146.
35. Kazantsev GB, Schwesinger WH, Heim-Hall J. Spontaneous resolution of multiple fundic gland polyps after cessation of treatment with lansoprazole and Nissen fundoplication: a case report. Gastrointest Endosc 2002; 55:600.
36. el-Zimaity HM, Jackson FW, Graham DY. Fundic gland polyps developing during omeprazole therapy. Am J Gastroenterol 1997; 92:1858.
37. Modlin IM, Gilligan CJ, Lawton GP, et al. Gastric carcinoids. The Yale Experience. Arch Surg 1995; 130:250.
38. Choudhry U, Boyce HW Jr, Coppola D. Proton pump inhibitor-associated gastric polyps: a retrospective analysis of their frequency, and endoscopic, histologic, and ultrastructural characteristics. Am J Clin Pathol 1998; 110:615.
39. Kim JS, Chae HS, Kim HK, et al. [Spontaneous resolution of multiple fundic gland polyps after cessation of treatment with omeprazole]. Korean J Gastroenterol 2008; 51:305.
40. Watanabe N, Seno H, Nakajima T, et al. Regression of fundic gland polyps following acquisition of Helicobacter pylori. Gut 2002; 51:742.

41. Abraham SC, Nobukawa B, Giardiello FM, et al. Fundic gland polyps in familial adenomatous polyposis: neoplasms with frequent somatic adenomatous polyposis coli gene alterations. Am J Pathol 2000; 157:747.
42. Genta RM, Schuler CM, Robiou CI, Lash RH. No association between gastric fundic gland polyps and gastrointestinal neoplasia in a study of over 100,000 patients. Clin Gastroenterol Hepatol 2009; 7:849.
43. Bertoni G, Sassatelli R, Nigrisoli E, et al. Dysplastic changes in gastric fundic gland polyps of patients with familial adenomatous polyposis. Ital J Gastroenterol Hepatol 1999; 31:192.
44. Declich P, Ambrosiani L, Bellone S, et al. Fundic gland polyps: a not so innocuous entity worth a careful evaluation. Am J Gastroenterol 1998; 93:2641.
45. Wu TT, Kornacki S, Rashid A, et al. Dysplasia and dysregulation of proliferation in foveolar and surface epithelia of fundic gland polyps from patients with familial adenomatous polyposis. Am J Surg Pathol 1998; 22:293.
46. Bianchi LK, Burke CA, Bennett AE, et al. Fundic gland polyp dysplasia is common in familial adenomatous polyposis. Clin Gastroenterol Hepatol 2008; 6:180.
47. Offerhaus GJ, Giardiello FM, Krush AJ, et al. The risk of upper gastrointestinal cancer in familial adenomatous polyposis. Gastroenterology 1992; 102:1980.
48. Marcello PW, Asbun HJ, Veidenheimer MC, et al. Gastroduodenal polyps in familial adenomatous polyposis. Surg Endosc 1996; 10:418.
49. Sawada T, Muto T. Role of upper gastrointestinal surveillance in patients with familial adenomatous polyposis. Gastrointest Endosc Clin N Am 1997; 7:99.

50. Rugge M, Correa P, Dixon MF, et al. Gastric dysplasia: the Padova international classification. Am J Surg Pathol 2000; 24:167.
51. Hamilton SR, Aaltonen LA. Pathology and Genetics of Tumours of the Digestive System, IARC Press, Lyon 2000.
52. Rugge M, Nitti D, Farinati F, et al. Non-invasive neoplasia of the stomach. Eur J Gastroenterol Hepatol 2005; 17:1191.
53. Hackeng WM, Montgomery EA, Giardiello FM, et al. Morphology and genetics of pyloric gland adenomas in familial adenomatous polyposis. Histopathology 2017; 70:549.
54. Choi WT, Brown I, Ushiku T, et al. Gastric pyloric gland adenoma: a multicentre clinicopathological study of 67 cases. Histopathology 2018; 72:1007.
55. He C, Fukumura Y, Toriyama A, et al. Pyloric Gland Adenoma (PGA) of the Gallbladder: A Unique and Distinct Tumor from PGAs of the Stomach, Duodenum, and Pancreas. Am J Surg Pathol 2018; 42:1237.
56. Singhi AD, Lazenby AJ, Montgomery EA. Gastric adenocarcinoma with chief cell differentiation: a proposal for reclassification as oxyntic gland polyp/adenoma. Am J Surg Pathol 2012; 36:1030.
57. Tomasulo J. Gastric polyps. Histologic types and their relationship to gastric carcinoma. Cancer 1971; 27:1346.
58. Kolodziejczyk P, Yao T, Oya M, et al. Long-term follow-up study of patients with gastric adenomas with malignant transformation. An immunohistochemical and histochemical analysis. Cancer 1994; 74:2896.
59. Nakamura K, Sakaguchi H, Enjoji M. Depressed adenoma of the stomach. Cancer 1988; 62:2197.
60. Oehlert W, Keller P, Henke M, Strauch M. Gastric mucosal dysplasia: what is its clinical significance? Front Gastrointest Res 1979; 4:173.

61. de Vries AC, van Grieken NC, Looman CW, et al. Gastric cancer risk in patients with premalignant gastric lesions: a nationwide cohort study in the Netherlands. Gastroenterology 2008; 134:945.
62. Lansdown M, Quirke P, Dixon MF, et al. High grade dysplasia of the gastric mucosa: a marker for gastric carcinoma. Gut 1990; 31:977.
63. Rindi G, Luinetti O, Cornaggia M, et al. Three subtypes of gastric argyrophil carcinoid and the gastric neuroendocrine carcinoma: a clinicopathologic study. Gastroenterology 1993; 104:994.
64. Bordi C. Endocrine tumours of the stomach. Pathol Res Pract 1995; 191:373.
65. Debelenko LV, Emmert-Buck MR, Zhuang Z, et al. The multiple endocrine neoplasia type I gene locus is involved in the pathogenesis of type II gastric carcinoids. Gastroenterology 1997; 113:773.
66. Gilligan CJ, Lawton GP, Tang LH, et al. Gastric carcinoid tumors: the biology and therapy of an enigmatic and controversial lesion. Am J Gastroenterol 1995; 90:338.
67. Thomas RM, Baybick JH, Elsayed AM, Sobin LH. Gastric carcinoids. An immunohistochemical and clinicopathologic study of 104 patients. Cancer 1994; 73:2053.
68. Elsborg L, Jørgensen F. Sucralfate versus cimetidine in reflux oesophagitis. A double-blind clinical study. Scand J Gastroenterol 1991; 26:146.
69. Solcia E, Bordi C, Creutzfeldt W, et al. Histopathological classification of nonantral gastric endocrine growths in man. Digestion 1988; 41:185.
70. Solcia E, Fiocca R, Villani L, et al. Hyperplastic, dysplastic, and neoplastic enterochromaffin-like-cell proliferations of the gastric mucosa. Classification and histogenesis. Am J Surg Pathol 1995; 19 Suppl 1:S1.
71. WHO Classification of Tumours of the Digestive System, Bosman F, Carneiro F, Hruban R, et al (Eds), IARC Press, Lyon, France 2010.

72. Borch K, Ahrén B, Ahlman H, et al. Gastric carcinoids: biologic behavior and prognosis after differentiated treatment in relation to type. Ann Surg 2005; 242:64.
73. https://www.nccn.org/professionals/physician_gls/default.aspx (Accessed on April 23, 2019).
74. Pantanowitz L, Antonioli DA, Pinkus GS, et al. Inflammatory fibroid polyps of the gastrointestinal tract: evidence for a dendritic cell origin. Am J Surg Pathol 2004; 28:107.
75. Allibone RO, Nanson JK, Anthony PP. Multiple and recurrent inflammatory fibroid polyps in a Devon family ('Devon polyposis syndrome'): an update. Gut 1992; 33:1004.
76. Schildhaus HU, Cavlar T, Binot E, et al. Inflammatory fibroid polyps harbour mutations in the platelet-derived growth factor receptor alpha (PDGFRA) gene. J Pathol 2008; 216:176.

ΠΟΛΥΠΟΔΕΣ ΠΑΧΕΟΣ ΕΝΤΕΡΟΥ

ΕΙΣΑΓΩΓΗ – Ως πολύποδας παχέος εντέρου (ή κολικός πολύποδας) αναφέρεται ένα εξόγκωμα του βλεννογόνου του προς τον αυλό. Οι κολικοί πολύποδες είναι συνήθως ασυμπτωματικοί αλλα μπορεί να εξελκωθούν και να αιμορραγήσουν, να προκαλέσουν τεινεσμό αν βρίσκονται στο ορθό και, όταν είναι πολύ μεγάλοι, να προκαλέσουν εντερική απόφραξη. Οι κολικοί πολύποδες μπορεί να είναι νεοπλασματικοί (π.χ. αδενώματα) ή μη νεοπλασματικοί (π.χ. φλεγμονώδεις).

ΦΛΕΓΜΟΝΩΔΕΙΣ ΠΟΛΥΠΟΔΕΣ – Πρόκειται για μη νεοπλασματικές ενδοαυλικές προβολές του βλεννογόνου αποτελούμενες από στρωματικά και επιθηλιακά στοιχεία και φλεγμονώδη κύτταρα. Συμπεριλαμβάνουν τους *φλεγμονώδεις ψευδοπολύποδες* και τους *φλεγμονώδεις πολύποδες στα πλαίσια πρόπτωσης.*

Φλεγμονώδεις ψευδοπολύποδες — Πρόκειται για ανώμαλου σχήματος νησίδες υπολειμματικού άθικτου κολικού βλεννογόνου που είναι το αποτέλεσμα της βλεννογονικής εξέλκωσης και αναγέννησης που συμβαίνει ως απάντηση σε εντοπισμένη ή διάχυτη φλεγμονή (π.χ. ελκώδης κολίτιδα ή νόσος Crohn).

- **Ενδοσκοπικά και ιστολογικά χαρακτηριστικά** – Οι φλεγμονώδεις ψευδοπολύποδες μπορεί να είναι έμμισχοι ή επίπεδοι και συνήθως έχουν διαστάσεις μικρότερες από 2 cm. Σε ασθενείς με φλεγμονώδη νόσο του εντέρου τυπικά είναι πολλαπλοί και κατανεμημένοι στις προσβεβλημένες από την φλεγμονή περιοχές του εντέρου. Μπορεί επίσης να είναι πιο απομονωμένοι και

ημιέμμισχοι σε περιοχές με πρόσφατη φλεγμονή, καθώς και να έχουν βλέννη προσκολημμένη στην επιφάνειά τους. Αποτελούνται από μια μείξη φλεγμαίνοντος χορίου και διαταραγμένου κολικού επιθηλίου. Μπορεί να υπάρχουν ή να μην υπάρχουν επιφανειακές διαβρώσεις.

●**Κίνδυνος ανάπτυξης κακοήθειας** – Οι φλεγμονώδεις ψευδοπολύποδες δεν υφίστανται νεοπλασματική εξαλλαγή. Παρ` όλα αυτά, μπορεί να σχετίζονται με δυσπλασία του περιβάλλοντος βλεννογόνου σε ασθενείς με ΙΦΝΕ. Απαιτείται ιδιαίτερη προσοχή στην περιοχή που λαμβάνονται βιοψίες όταν οι ψευδοπολύποδες παρουσιάζονται αθροισμένοι πολλοί μαζί.

●**Αντιμετώπιση** – Οι φλεγμονώδεις ψευδοπολύποδες δεν απαιτούν εκτομή εκτός αν προκαλούν συμπτώματα (π.χ. αιμορραγία, απόφραξη) και η θεραπεία κατευθύνεται προς την υποκείμενη αίτια φλεγμονής.

Φλεγμονώδεις πολύποδες τύπου πρόπτωσης — Οι πολύποδες αυτοί είναι αποτέλεσμα έλξης, παραμόρφωσης ή συστροφής του βλεννογόνου που προκαλείται από τραύμα εξαιτίας του περισταλτισμού του τοιχώματος. Αυτό οδηγεί σε εντοπισμένη ισχαιμία και ίνωση του χορίου. Τα κλασικά ιστολογικά χαρακτηριστικά των πολυπόδων αυτού του τύπου περιλαμβάνουν ποικίλους βαθμούς ινομυωματώδους υπερπλασίας του χορίου, επέκταση της βλεννογόνιας μυικής στιβάδας στο χόριο, επιμήκυνση των κρυπτών, υπερπλασία, αρχιτεκτονική διαταραχή και οδόντωση. Οι πολύποδες μπορεί να σχετίζονται με φλεγμονή, εξέλκωση και αντιδραστικές επιθηλιακές αλλοιώσεις. Με βάση την ανατομική θέση της βλάβης και την υποκείμενη αιτία, αυτοί οι πολύποδες ονομάζονται φλεγμονώδεις

κλοακογενείς πολύποδες της μεταβατικής ζώνης του πρωκτού, colitis cystica profunda, πολύποδες σχετιζόμενοι με εκκολπωματική νόσο ή inflammatory cap polyps. Δεν απαιτείται θεραπεία για τους ασυμπτωματικούς ασθενείς. Στους συμπτωματικούς γίνεται ενδοσκοπική πολυποδεκτομή, ενώ μπορεί να απαιτείται και χειρουργική επέμβαση στις περιπτώσεις που σχετίζονται με πρόπτωση του ορθού.

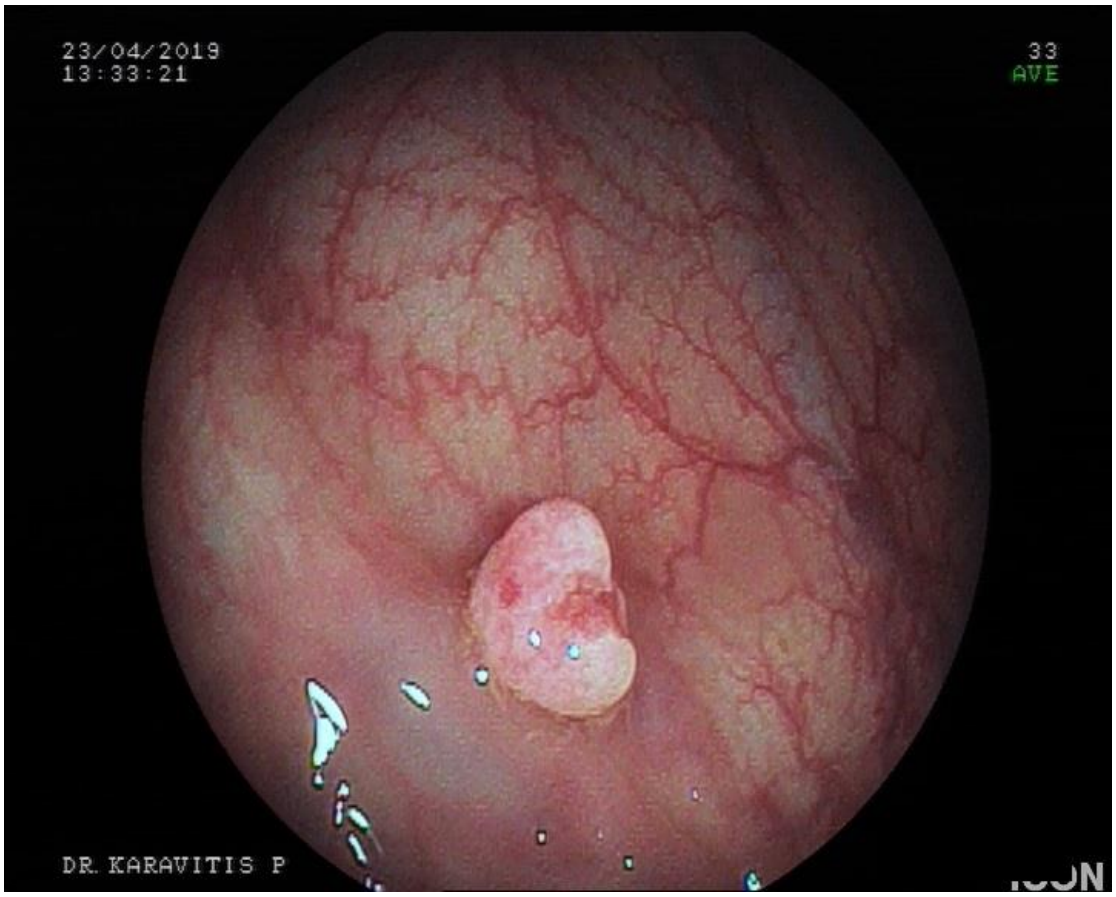

Εικόνα 1: Φλεγμονώδης πολύποδας παχέος εντέρου

ΑΜΑΡΤΩΜΑΤΩΔΕΙΣ ΠΟΛΥΠΟΔΕΣ - Οι πολύποδες αυτοί αποτελούνται από ιστικά στοιχεία που υπάρχουν φυσιολογικά στην συγκεκριμένη περιοχή αλλά αυξάνονται σε μέγεθος ως μια αποδιοργανωμένη μάζα.

Νεανικοί πολύποδες — Πρόκειται για αμαρτωματώδεις βλάβες που αποτελούνται από περισσότερο από χόριο και διατεταμένους κυστικούς αδένες παρά από επιθηλιακά κύτταρα. Μπορεί να διαγνωσθούν σε οποιαδήποτε ηλικία, αλλά είναι σχετικά πιο συνήθεις στην παιδική ηλικία. Σποραδικοί νεανικοί πολύποδες του παχέος εντέρου εμφανίζονται σε ποσοστό ως και 2% των παιδιών ηλικίας κάτω των 10 ετών, συνήθως είναι μονήρεις και δεν σχετίζονται με αυξημένο κίνδυνο ανάπτυξης ορθοκολικού καρκίνου[1]. Οι μονήρεις νεανικοί πολύποδες εμφανίζονται συνηθέστερα στην ορθοσιγμοειδική περιοχή, αλλά μπορεί να εμφανιστούν και στο εγγύς κόλον. Όσοι νεανικοί πολύποδες προκαλούν αιμορραγία κατώτερου πεπτικού ή προπίπτουν μέσω του ορθού πρέπει να αντιμετωπισθούν με πολυποδεκτομή. Οι ασυμπτωματικοί ασθενείς δεν χρειάζονται θεραπεία. Το σύνδρομο νεανικής πολυποδίασης (Juvenile polyposis syndrome - JPS) είναι μια αυτοσωματική κυριάρχη κατάσταση που χαρακτηρίζεται από την ύπαρξη πολλαπλών αμαρτωματωδών πολυπόδων σε όλο το μήκος του γαστρεντερικού συστήματος. Τα άτομα με σύνδρομο JPS διατρέχουν αυξημένο κίνδυνο ανάπτυξης ορθοκολικού και γαστρικού καρκίνου.

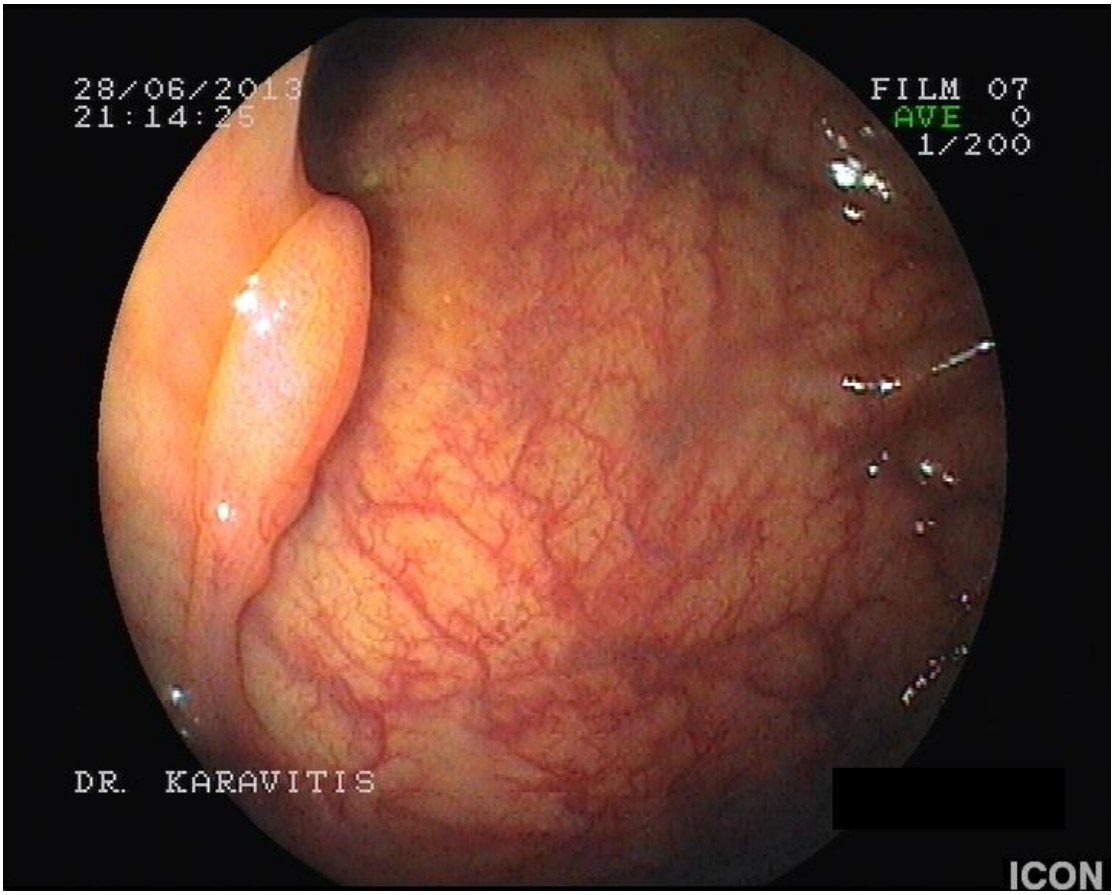

Εικόνα 2: Αμαρτωματώδης πολύποδας παχέος εντέρου

Πολύποδες Peutz-Jeghers — Ο πολύποδας Peutz-Jeghers είναι ένας αμαρτωματώδης πολύποδας από αδενικό επιθήλιο υποστηριζόμενο από λεία μυικά κύτταρα που βρίσκονται σε επαφή με την βλεννογόνια μυική στιβάδα. Αυτοί οι πολύποδες εμφανίζουν ένα διακριτό, διακλαδιζόμενο πρότυπο λείων μυών προερχόμενων από την υποκείμενη βλεννογόνια μυική στιβάδα. Ο πολύποδας Peutz-Jeghers συνήθως, αλλά όχι πάντα, σχετίζεται με το σύνδρομο Peutz-Jeghers (PJS που οφείλεται σε μεταλλάξεις του *STK11*. Οι πολύποδες Peutz-Jeghers πρέπει να αφαιρούνται. Είναι συνήθως καλοήθεις αλλά μπορεί να αυξηθούν σε μέγεθος σταδιακά και να προκαλέσουν συμπτώματα ή να υποστούν κακοήθη εξαλλαγή. Οι ασθενείς με PJS διατρέχουν αυξημένο κίνδυνο ανάπτυξης τόσο γαστρεντερικών καρκίνων (στομάχου, λεπτού

και παχέος εντέρου, παγκρέατος), όσο και μη γαστρεντερικών καρκίνων, συμπεριλαμβανομένου του καρκίνου του μαστού.

Σύνδρομο Cronkhite-Canada — Πρόκειται για σπάνια μη οικογενή διαταραχή που σχετίζεται με αλωπεκία, δερματική υπέρχρωση, γαστρεντερική πολυποδίαση, ονυχοδυστροφία, διάρροια, απώλεια βάρους και κοιλιακό πόνο[2-4]. Οι πολύποδες είναι αμαρτωματώδεις και δεν εμφανίζουν νεοπλασματικά στοιχεία στην ιστολογική εξέταση. Στα χαρακτηριστικά τους περιλαμβάνονται η μυξοειδής διεύρυνση του χορίου και τα αυξημένα ηωσινόφιλα στους πολύποδες[1-5]. Το σύνδρομο μπορεί να οφείλεται σε ανοσολογική διαταραχή καθώς μπορεί να απαντήσει στην χορήγηση ανοσοκατασταλτικής αγωγής και, σε μερικούς ασθενείς, η χρώση των πολυπόδων για IgG4 είναι θετική[6]. Η 5-ετής θνητότητα είναι υψηλή και φθάνει ως και 55%, με τους περισσότερους θανάτους να οφείλονται σε γαστρεντερική αιμορραγία, σήψη και συμφορητική καρδιακή ανεπάρκεια[7]. Η θεραπεία συμπεριλαμβάνει διατροφική υποστήριξη, γλυκοκορτικοειδή, αζαθειοπρίνη, καταστολή έκκρισης γαστρικού οξέος και αντιβιοτικά, αλλά καμία θεραπεία δεν έχει φανεί να είναι σταθερά αποτελεσματική[6,8,9].

ΟΔΟΝΤΩΤΟΙ ΠΟΛΥΠΟΔΕΣ – Πρόκειται για μια ετερογενή ομάδα πολυπόδων με ποικίλο κακόηθες δυναμικό. Συμπεριλαμβάνει τους υπερπλαστικούς πολύποδες, τα παραδοσιακά οδοντωτά αδενώματα και τους άμισχους οδοντωτούς πολύποδες (sessile serrated polyps – SSPs, με και χωρίς κυτταρική δυσπλασία)[10]. Η ταξινόμηση των οδοντωτών πολυπόδων εξελίσσεται και υπάρχει σημαντική διαφοροποίηση της

ιστολογικής ταξινόμησης αυτών των βλαβών ανάμεσα στους παθολογοανατόμους[11-13].

Υπερπλαστικοί πολύποδες — Είναι οι πιο συνήθεις μη νεοπλασματικοί πολύποδες στο παχύ έντερο.

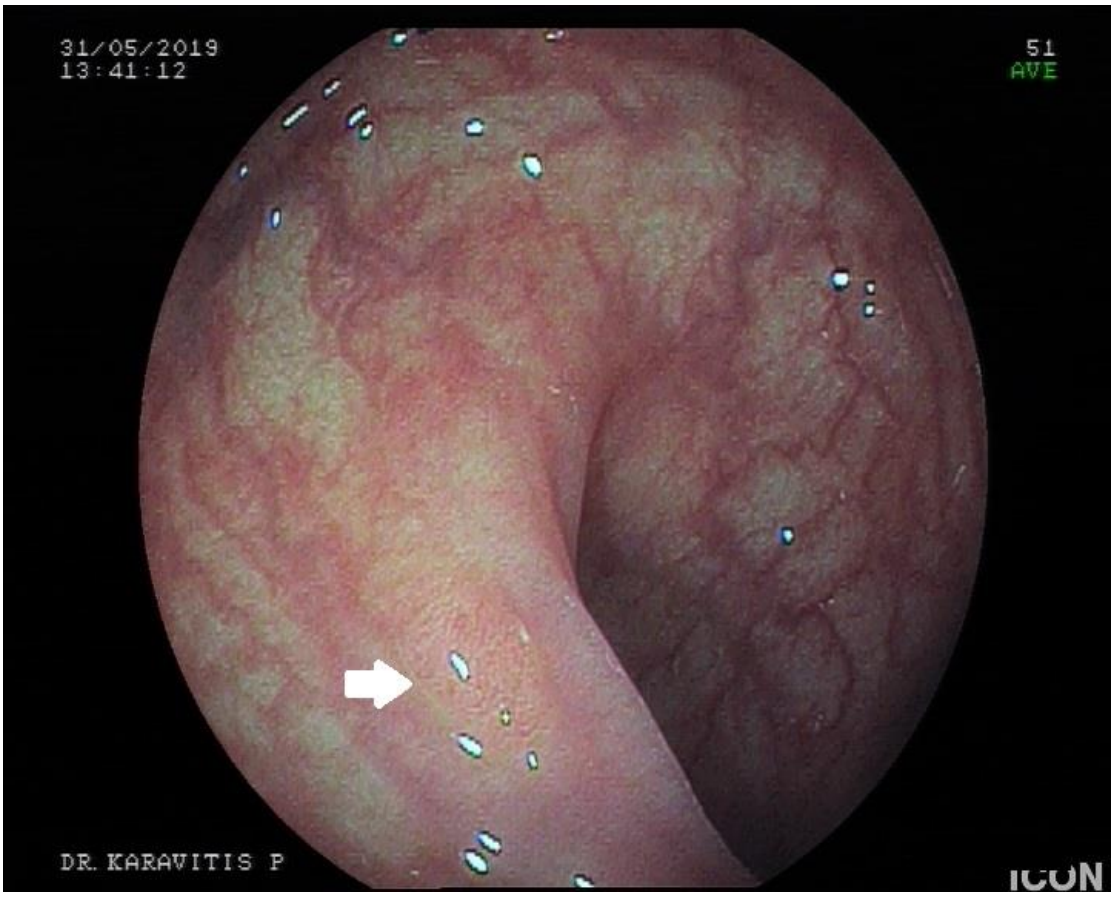

Εικόνα 3: Υπερπλαστικός πολύποδας ορθού

●**Ενδοσκοπικά και ιστολογικά χαρακτηριστικά** – Οι υπερπλαστικοί πολύποδες ενδοσκοπικά εμφανίζονται ως μικρά οζίδια ή πολυποδοειδείς βλάβες. Τυπικά εντοπίζονται στο ορθοσιγμοειδές και είναι μικρότεροι των 5 mm σε μέγεθος[14,15]. Πρόκειται για υπερπλαστικούς οδοντωτούς πολύποδες με φυσιολογική αρχιτεκτονική. Δεν παρουσιάζουν αρχιτεκτονική ή επιθηλιακή

δυσπλασία και χαρακτηρίζονται από οδοντωτό ("saw tooth") πρότυπο. Οι υπερπλαστικές αλλοιώσεις περιορίζονται κυρίως στην βάση των κρυπτών[16]. Έχουν περιγραφεί 3 ιστολογικοί τύποι υπερπλαστικών πολυπόδων (μικροφυσαλιδώδης, τύπου καλυκοειδών κυττάρων και βλεννοπενικός τύπος), αλλά η κλινική σημασία αυτής της διάκρισης δεν είναι ξεκάθαρη.

●**Κίνδυνος ανάπτυξης καρκίνου** – Οι μικροί ορθοσιγμοειδικοί υπερπλαστικοί πολύποδες δεν φαίνεται να αυξάνουν τον κίνδυνο για ανάπτυξη ορθοκολικού καρκίνου[17-22]. Επιπλέον, δεν είναι ξεκάθαρο αν οι μικροί υπερπλαστικοί πολύποδες του άπω τμήματος του εντέρου σχετίζονται με αυξημένο κίνδυνο νεοπλασίας στο εγγύς τμήμα του, αλλά, ακόμη και αν συμβαίνει αυτό, το μέγεθος του κινδύνου φαίνεται πως είναι μικρό. Μια συστηματική ανασκόπηση που συμπεριέλαβε 18 μελέτες, προσδιόρισε ότι 21-25% των ασθενών που είχαν υπερπλαστικούς πολύποδες στο άπω τμήμα του εντέρου, είχαν νεόπλασμα στο εγγύς τμήμα του εντέρου (συμπεριλαμαβανομένου και 4-5% με προχωρημένης ιστολογίας νεόπλασμα)[21]. Αν και μερικές μελέτες συνηγορούν υπέρ του ότι οδοντωτού τύπου βλάβες που είναι μεγαλύτερες ή βρίσκονται εγγύτερα μπορεί να σχετίζονται με αυξημένο κίνδυνο σύγχρονης ύπαρξης προχωρημένης νεοπλασίας, αυτές οι μελέτες συμπεριέλαβαν υπερπλαστικούς πολύποδες, SSPs και επίπεδα οδοντωτά αδενώματα (SSA).

●**Αντιμετώπιση** – Οι μικροί υπερπλαστικοί πολύποδες κατά κανόνα ελέγχονται με βιοψίες ή αφαιρούνται με λαβίδα βιοψίας κατά τη διαδικασία της ενδοσκόπησης διότι μπορεί να είναι δύσκολο να διακριθούν από τους αδενωματώδεις πολύποδες. Αν και οι μικροί

υπερπλαστικοί πολύποδες που εντοπίζονται στο αριστερό τμήμα του παχέος εντέρου δεν αποτελούν σημαντικό δείκτη κινδύνου ανάπτυξης κολικού καρκίνου, τα βιολογικά χαρακτηριστικά και η φυσική ιστορία των μεγάλων υπερπλαστικών πολυπόδων, ιδίως των πολυπόδων μικροφυσαλιδώδους τύπου, δεν είναι καλά κατανοητά. Μεγάλες βλάβες που περιέχουν ιστολογικά χαρακτηριστικά SSP, ιδίως όταν εντοπίζονται στο δεξιό κόλον, θα πρέπει να αφαιρούνται εξ ολοκλήρου.

●**Παρακολούθηση** – Σε ασθενείς με μικρούς (<10 mm) υπερπλαστικούς πολύποδες που περιορίζονται στο ορθό ή στο σιγμοειδές, κολονοσκόπηση παρακολούθησης συνιστάται σε 10 έτη μετά την αρχική[23]. Πολλοί παθολογοανατόμοι ονομάζουν τους οδοντωτούς πολύποδες στο εγγύς κόλον ως SSPs, διαγιγνώσκοντας υπερπλαστικούς πολύποδες μόνο στο άπω κόλον. Ο κίνδυνος ανάπτυξης μετάχρονης νεοπλασίας των μεγάλων οδοντωτών πολυπόδων (με ή χωρίς δυσπλασία), ιδίως στο εγγύς κόλον, δεν είναι ξεκάθαρος και πρέπει να αντιμετωπίζονται όπως τα SSA/P.

Επίπεδοι οδοντωτοί πολύποδες και παραδοσιακά επίπεδα οδοντωτά αδενώματα

●**Ενδοσκοπικά και ιστολογικά χαρακτηριστικά** – Οι επίπεδοι οδοντωτοί πολύποδες (SSPs – συνώνυμο με τον όρο επίπεδο οδοντωτό αδένωμα [SSA]) είναι συχνότεροι στο δεξιό κόλον. Αυτοί οι πολύποδες έχουν ομαλή επιφάνεια, είναι επίπεδοι και μπορεί να καλύπτονται από βλέννη. Ιστολογικώς, οι SSPs παρουσιάζουν σημαντικές διαταραχές ως προς την αρχιτεκτονική και την ωρίμανση ενώ επιπροσθέτως μπορεί να παρουσιάσουν επιθηλιακή δυσπλασία[16]. Τα παραδοσιακά οδοντωτά αδενώματα (Traditional

serrated adenomas [TSAs]) είναι συχνότερα στο ορθοσιγμοειδές και μπορεί να είναι έμμισχα ή επίπεδα. Τα TSAs έχουν διάχυτη αλλά συνήθως χαμηλόβαθμη επιθηλιακή δυσπλασία.

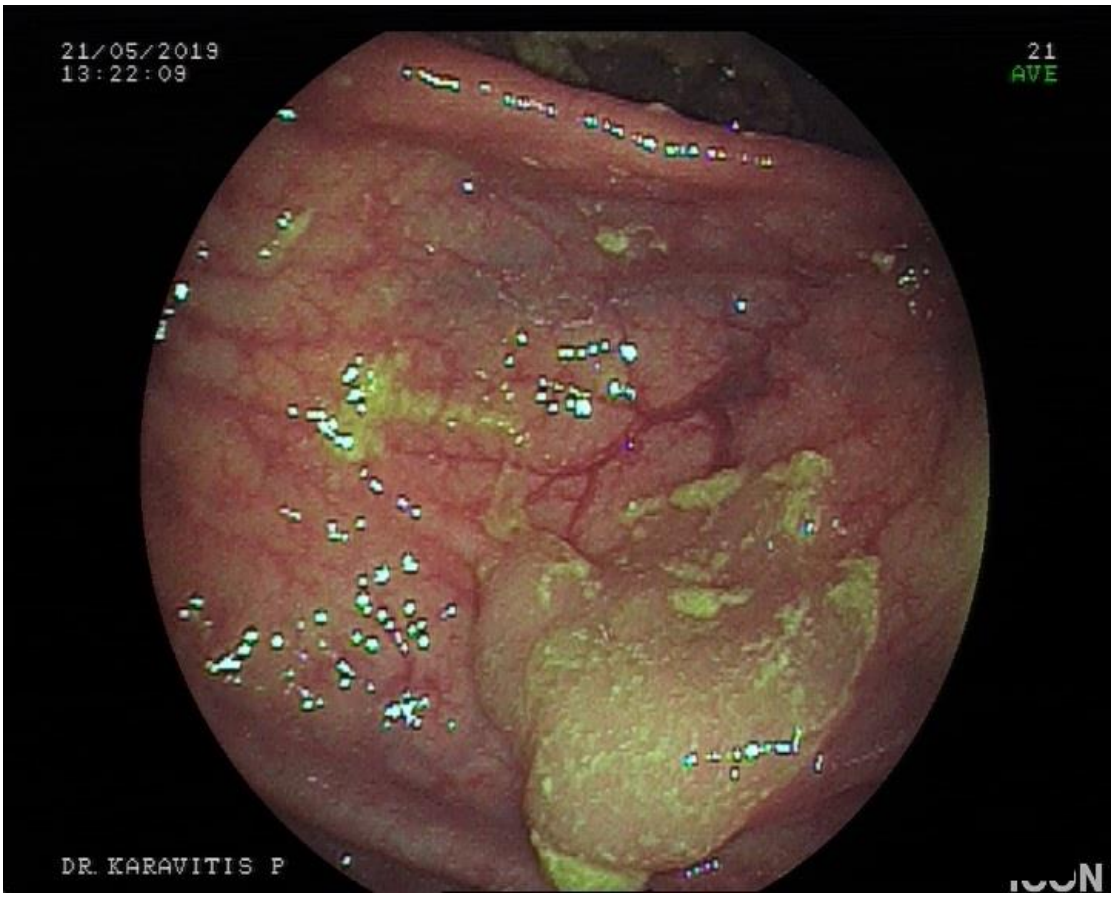

Εικόνα 4: Οδοντωτός πολύποδας ανιόντος

●**Κίνδυνος ανάπτυξης καρκίνου** – Οι πολύποδες της κατηγορίας SSA/P συχνά παρουσιάζουν δυσπλασία. Σε μια μελέτη 110 SSA/Ps, περιοχές «σημαντικής» δυσπλασίας βρέθηκαν στο 37% και ενδοβλεννογονικού καρκινώματος (υψηλόβαθμη δυσπλασία) στο 11%[24]. Οι SSPs, ιδίως αυτοί με εστίες δυσπλασίας, θεωρούνται ως οι πιθανές πρόδρομες βλάβες του σποραδικού κολικού καρκίνου με υψηλή μικροδορυφορική αστάθεια (microsatellite instability-high [MSI-H]) δια μέσου μιας μοριακής οδού που χαρακτηρίζεται από

υψηλή συχνότητα μεθυλίωσης μερικών CpG νησιδίων (CpG island hypermethylation phenotype [CIMP]-positive)[25]. Ενεργοποίηση του ογκογονιδίου *BRAF* (*BRAF* V600E mutation) είναι επίσης ένα χαρακτηριστικό των SSA/Ps, καθώς και πολλών υπερπλαστικών πολυπόδων[28,29]. Παράγοντες κινδύνου για την ύπαρξη σύγχρονου προχωρημένου αδενώματος σε ασθενείς με SSPs είναι το μέγεθος του SSP/A (≥10 mm), η εντόπιση στο εγγύς κόλον και η παρουσία δυσπλασίας[16, 26-29].

●**Αντιμετώπιση** – Οι TSAs και οι SSA/Ps αντιμετωπίζονται κλινικώς όπως και οι αδενωματώδεις πολύποδες και συνιστάται η πλήρης εκτομή τους. Παρ` όλα αυτά, λόγω της επίπεδης φύσης και των ασαφών ορίων τους, απαιτείται ιδιαίτερη προσοχή προκειμένου να επιτευχθεί η πλήρης ενδοσκοπική αφαίρεσή τους. Υπάρχουν μοριακές και κλινικές ενδείξεις ότι αυτές οι βλάβες, είτε διότι δεν έγιναν αντιληπτές κατά την εξέταση, είτε διότι δεν αφαιρέθηκαν πλήρως, είτε λόγω μιας πιο ταχείας εξέλιξής τους από αδένωμα σε καρκίνωμα, συμβάλουν δυσανάλογα στην εμφάνιση καρκίνου στο μεσοδιάστημα των ενδοσκοπήσεων παρακολούθησης[30].

●**Παρακολούθηση** – Το μεσοδιάστημα παρακολούθησης εξαρτάται από το μέγεθος και την ιστολογία του πολύποδα.

- Άτομα με SSA/P <10 mm σε μέγεθος, χωρίς δυσπλασία, αντιμετωπίζονται ως χαμηλού κινδύνου αδενώματα και η επόμενη κολονοσκόπηση συνιστάται να γίνεται μετά από 5 έτη.
- Άτομα με SSA/P ≥10 mm, SSA/P με δυσπλασία, ή TSA αντιμετωπίζονται ως υψηλού κινδύνου αδενώματα και η επόμενη κολονοσκόπηση συνιστάται να γίνεται μετά από 3 έτη.

Οι οδηγίες αυτές είναι σύμφωνες με τις κατευθυντήριες οδηγίες της *United States multi-society task force guidelines*[23]. Άλλοι ειδικοί συνιστούν ο επανέλεγχος να γίνεται νωρίτερα (σε μεσοδιαστήματα 1-3 ετών) σε άτομα με δυο ή περισσότερα SSA/P μεγαλύτερα των 10 mm και σε εκείνα με οσαδήποτε SSA/P με κυττταρική δυσπλασία[10]. Παρ` όλα αυτά, δεν υπάρχουν προοπτικές μελέτες που να επιβεβαιώνουν τα προτεινόμενα μεσοδιαστήματα παρακολούθησης και αυτές οι συστάσεις στηρίζονται βασικά σε γνώμες ειδικών.

Σύνδρομο οδοντωτής πολυποδίασης (Serrated polyposis syndrome - [SPS]) ή σύνδρομο υπερπλαστικής πολυποδίασης (hyperplastic polyposis syndrome – [HPS]) – Πρόκειται για μια κατάσταση που χαρακτηρίζεται από πολλαπλούς, μεγάλους και/ή εγγύς ευρισκόμενους οδοντωτούς πολύποδες[31,32].

●**Ενδοσκοπικά και ιστολογικά χαρακτηριστικά** – Οι πολύποδες στο SPS μπορεί να είναι μεγάλοι και επίπεδοι και συχνά εντοπίζονται επάνω στις εντερικές πτυχές. Συχνά έχουν προσκολλημένη βλέννη και κοπρανώδες υπόλειμμα στην επιφάνειά τους, ένα χαρακτηριστικό που μπορεί να καταστήσει δυσχερή την διάκριση του πολύποδα από τον περιβάλλοντα φυσιολογικό βλεννογόνο.

●**Γενετικά δεδομένα** – Αν και μερικοί ασθενείς με SPS έχουν μια μετάλλαξη σε γονίδια σπανίως σχετιζόμενα με πολυποδίαση (*SMAD4*, *BMPR1A, PTEN, GREM1, RNF43, MUTYH),* αυτά τα γονίδια δεν έχουν μεταλλάξεις στην πλειονότητα των ασθενών με SPS[31,33-35]. Στους περισσότερους ασθενείς δεν φαίνεται πιθανό ότι υπάρχει μια μετάλλαξη που τους προδιαθέτει για την ανάπτυξη του συνδρόμου

●**Κακοήθης δυναμική** – Οι ασθενείς με SPS μπορεί να διατρέχουν αυξημένο κίνδυνο ανάπτυξης καρκίνου (1,9% σε 5 έτη)[37]. Ο κίνδυνος αυτός αποδίδεται στην παρουσία οδοντωτών πολυπόδων με δυσπλασία, προχωρημένων αδενωμάτων και στην παρουσία μεγάλων ή πολλαπλών πολυπόδων στο εγγύς κόλον. Παρ` όλα αυτά, όταν οι ασθενείς με SPS βρίσκονται υπό παρακολούθηση, ο κίνδυνος ανάπτυξης ορθοκολικού καρκίνου φαίνεται πως είναι μικρός[38]. Δεν είναι ξεκάθαρο αν οι ασθενείς με SPS διατρέχουν αυξημένο κίνδυνο και για ανάπτυξη παγκρεατικού καρκίνου[39].

●**Διάγνωση** – Η κλινική διάγνωση τους SPS απαιτεί την παρουσία ενός ή περισσότερων από τα παρακάτω κριτήρια του WHO (World Health Organization):

- Τουλάχιστον 5 οδοντωτοί πολύποδες εγγύτερα του σιγμοειδούς, δυο εκ των οποίων με διάμετρο ≥10 mm.
- Οποιοσδήποτε αριθμός οδοντωτών πολυπόδων εγγύτερα του σιγμοειδούς σε ένα άτομο με 1^{ου} βαθμού συγγενή με SPS.
- >20 οδοντωτοί πολύποδες οποιουδήποτε μεγέθους, κατανεμημένοι σε όλο το μήκος του παχέος εντέρου.

Γενετικός έλεγχος δεν συνιστάται ως ρουτίνα καθώς η γενετική βάση του SPS δεν είναι γνωστή.

●**Αντιμετώπιση** – Η στρατηγική για την αντιμετώπιση των ατόμων με SPS και των οικογενειών τους δεν έχει καθοριστεί σαφώς. Οι πολύποδες με διαστάσεις ≥ 1 cm πρέπει να εξαιρούνται πλήρως[37]. Στη συνέχεια τα μεσοδιαστήματα παρακολούθησης με κολονοσκόπηση καθορίζονται με βάση τον αριθμό και το μέγεθος των πολυπόδων, καθώς και από τον αριθμό των συνυπαρχόντων

αδενωμάτων, αλλά γενικά η εξέταση πρέπει να γίνεται ανά 1-3 έτη[10,23,40].

Οι ενδείξεις για κολεκτομή είναι:

- Επιβεβαιωμένος ορθοκολικός καρκίνος ή υποψία ύπαρξης ορθοκολικού καρκίνου.
- Σοβαρά συμπτώματα οφειλόμενα σε κολική νεοπλασία (π.χ. σοβαρή αιμορραγία).
- Πολύποδες με υψηλόβαθμη δυσπλασία ή πολλαπλά αδενώματα μεγαλύτερα των 6 mm.
- Σημαντική αύξηση στον αριθμό των πολυπόδων από εξέταση σε εξέταση.
- Αδυναμία να ελεγχθεί επαρκώς το παχύ έντερο λόγω παρουσίας πολλαπλών μικρότατων πολυπόδων.
- Ενδεχόμενη προτίμηση του ασθενούς προκειμένου να αποφύγει τις διαδοχικές κολονοσκοπήσεις που απαιτούνται για παρακολούθηση. Η απόφαση διενέργειας κολεκτομής σε τέτοιες περιπτώσεις απαιτεί πλήρη ενημέρωση του ασθενούς για τη σχέση κινδύνου/οφέλους μεταξύ της παρακολούθησης με κολονοσκόπηση και πολυποδεκτομές και της κολεκτομής. Οι ασθενείς με SPS μπορεί να διατρέχουν κίνδυνο να μην ανιχνευθούν βλάβες, να γίνουν ατελείς πολυποδεκτομές και, φυσικά, έχουν τους κινδύνους από τις επιπλοκές των πολυποδεκτομών δεδομένου και ότι οι πολύποδες αυτοί είναι επίπεδοι, με ασαφή όρια.

Αν και αυτήν την στιγμή δεν υπάρχουν σαφείς συστάσεις σχετικά με τον έλεγχο της οικογένειας του ασθενούς, αρχίζουμε τον έλεγχο των συγγενών 1^{ου} βαθμού των ατόμων με SPS γύρω στην ηλικία των 40 (ή 10

έτη νωρίτερα από την νεαρότερη ηλικία που εμφανίστηκε το SPS στην οικογένεια)[10,31]. Εφόσον δεν ανιχνευθούν πολύποδες, η παρακολούθηση συνεχίζεται ανά 5 έτη.

ΑΔΕΝΩΜΑΤΩΔΕΙΣ ΠΟΛΥΠΟΔΕΣ – Τα αδενώματα είναι οι συχνότεροι νεοπλασματικοί πολύποδες στο παχύ έντερο.

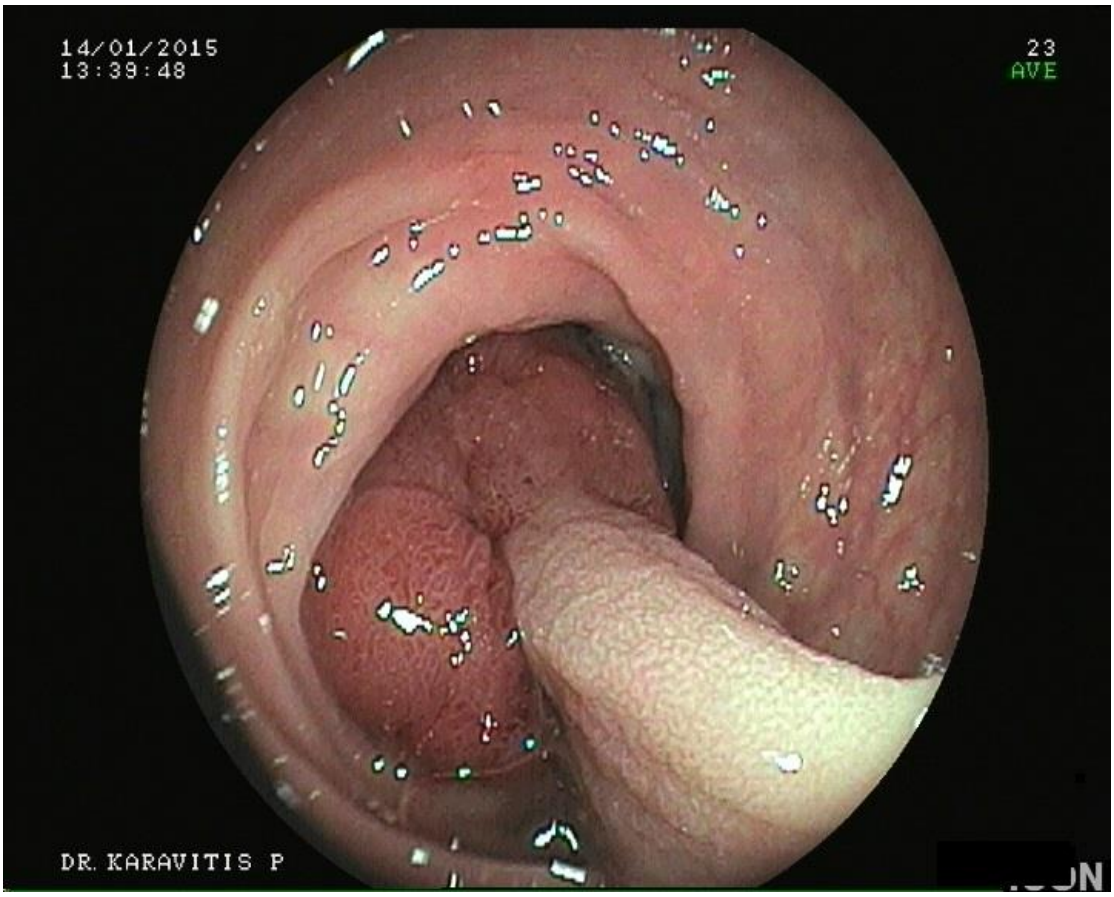

Εικόνα 5: Έμμισχος πολύποδας σιγμοειδούς (αδένωμα με υψηλόβαθμη δυσπλασία και ανάπτυξη ενδοβλεννογονικού καρκίνου – αφαιρέθηκε επιτυχώς ενδοσκοπικά)

Επιδημιολογία και παράγοντες κινδύνου — Περίπου τα 2/3 όλων των κολικών πολυπόδων είναι αδενώματα. 30-50% των παχέων εντέρων που περιέχουν ένα αδένωμα θα έχουν τουλάχιστον άλλο ένα σύγχρονο αδένωμα[41].

Η αύξηση της ηλικίας είναι ένας παράγοντας κινδύνου για την ανάπτυξη των κολικών αδενωμάτων και σχετίζεται με την ανάπτυξη υψηλόβαθμης δυσπλασίας εντός ενός αδενώματος, ανεξάρτητα από το μέγεθος και την ιστολογία του[19,42]. Σε μελέτες screening για ορθοκολικό καρκίνο, η επίπτωση των αδενωμάτων είναι 25-30% στην ηλικία των 50 ετών[42-46]. Νεκροτομικές μελέτες έχουν βρει επίπτωση της τάξης του 50% στην ηλικία των 50 ετών αλλά μόλις 1-4% στην 3η και 4η δεκαετία της ζωής[46,47]. Η προχωρημένη ηλικία είναι επίσης παράγοντας κινδύνου για πολύποδες στο δεξιό τμήμα του παχέος εντέρου[48]. Αυξημένος δείκτης μάζας σώματος (BMI) σχετίζεται με αυξημένο κίνδυνο ορθοκολικών αδενωμάτων. Σε μια μετα-ανάλυση 36 μελετών, ο κίνδυνος για ορθοκολικό αδένωμα βρέθηκε ότι αυξάνεται κατά 19% για κάθε 5 μονάδες αύξηση του BMI[49]. Η κοιλιακή παχυσαρκία, μετρούμενη από την αύξηση του όγκου του σπλαγχνικού λιπώδους ιστού, μπορεί να είναι καλύτερος δείκτης συγκριτικά με τον BMI ή την περίμετρο της μέσης[50]. Η έλλειψη φυσικής δραστηριότητας είναι ένας ακόμη παράγοντας κινδύνου[51]. Οι αδενωματώδεις πολύποδες είναι πιο συνηθισμένοι στους άνδρες, τα δε μεγάλα αδενώματα είναι πιο συνήθη σε Αφροαμερικανούς συγκριτικά με άλλες εθνικές ομάδες[45,52,53]. Επιπλέον, οι Αφροαμερικάνοι μπορεί να διατρέχουν υψηλότερο κίνδυνο για κολικά αδενώματα με δεξιά εντόπιση και εμφανίζουν αδενώματα γενικά σε νεότερες ηλικίες[54,55].

Κλινικά χαρακτηριστικά

Κλινική παρουσίαση και φυσική ιστορία — Τα αδενώματα γενικώς είναι ασυμπτωματικά και ανιχνεύονται κατά την διαδικασία ελέγχου για ορθοκολικό καρκίνο. Τα μικρά αδενώματα κατά κανόνα δεν

αιμορραγούν. Ο ρυθμός αύξησης του μεγέθους των αδενωμάτων ποικίλει και δεν ακολουθεί μια σταθερή γραμμική τάση. Η πλειονότητα των μικρών πολυπόδων παρουσιάζει ελάχιστη ανάπτυξη (0,5 mm/έτος). Παρ` όλα αυτά, πλήρης υποχώρηση αδενώματος είναι ασυνήθης[56]. Μόνο μια μικρή μειονότητα των αδενωμάτων εξελίσσεται σε καρκίνο (5% ή και λιγότερο) μέσα σε διάστημα 7-10 ετών. *Ο κίνδυνος εξέλιξης είναι υψηλότερος για τα προχωρημένα αδενώματα (αδενώματα με υψηλόβαθμη δυσπλασία, μέγεθος > 10 mm ή λαχνωτή σύσταση)[42].*

Περίπου 5-7% των ασθενών με αδενώματα έχουν υψηλόβαθμη δυσπλασία και 3-5% περιέχουν διηθητικό καρκίνωμα κατά την στιγμή της διάγνωσης. Το ποσοστό των αδενωμάτων που εμφανίζουν προχωρημένα ιστολογικά χαρακτηριστικά αυξάνεται με το μέγεθος, από 1-2% για τα μικρά αδενώματα (< 5 mm) σε 7-12% για τα μεσαίου μεγέθους (5-10 mm) και 20-30% για τα μεγάλα αδενώματα (> 1cm)[57-59].

Ενδοσκοπικά χαρακτηριστικά και ταξινόμηση — Η πλειονότητα των αδενωμάτων (60-75%) είναι μικρότερα του 1 cm κατά την ενδοσκόπηση[19,60]. Με βάση την μακροσκοπική τους εμφάνιση, τα αδενώματα μπορούν να διακριθούν σε έμμισχα, άμμισχα, επίπεδα και εισέχοντα ή εσκαμμένα (depressed, excavated).

- **Άμισχα** – Σε μια άμισχη πολυποδοειδή βλάβη, η βάση και η κορυφή της έχουν την ίδια διάμετρο. Μεγάλα αδενώματα, με πλάγια επέκταση, μπορεί να έχουν μια κοκκιώδη εμφάνιση, η οποία είναι χαρακτηριστικό καλοήθειας. Αν ο βλεννογόνος είναι λείος, χωρίς κοκκιώδη εμφάνιση, με διαταραχή της μικροαγγείωσής του όπως αυτή φαίνεται στην ενδοσκόπηση υψηλής ευκρίνειας, πρέπει να υποψιαζόμαστε την ύπαρξη καρκίνου.

●**Έμμισχα**– Σε έναν έμμισχο πολύποδα η βάση είναι στενή. Ένας βλεννογονικός μίσχος παρεμβάλλεται μεταξύ του πολύποδα και του τοιχώματος.

●**Επίπεδα** – Ως επίπεδες ορίζονται οι βλάβες που το ύψος τους είναι μικρότερο από το ήμισυ της διαμέτρου της βλάβης. 27-36% των αδενωμάτων είναι σχετικά επίπεδα[61-64]. Οι επίπεδες βλάβες μπορεί να είναι δύσκολο να ανιχνευθούν στην κολοσκόπηση. Μερικές μελέτες έχουν βρει ότι τα επίπεδα αδενώματα έχουν την τάση να είναι σχετικά προχωρημένα ιστολογικά για το μέγεθός τους συγκρινόμενα με άλλες πολυποδοειδείς βλάβες[62.63,65]. Παρ` όλα αυτά, η φυσική ιστορία τους δεν είναι καλά κατανοητή[64].

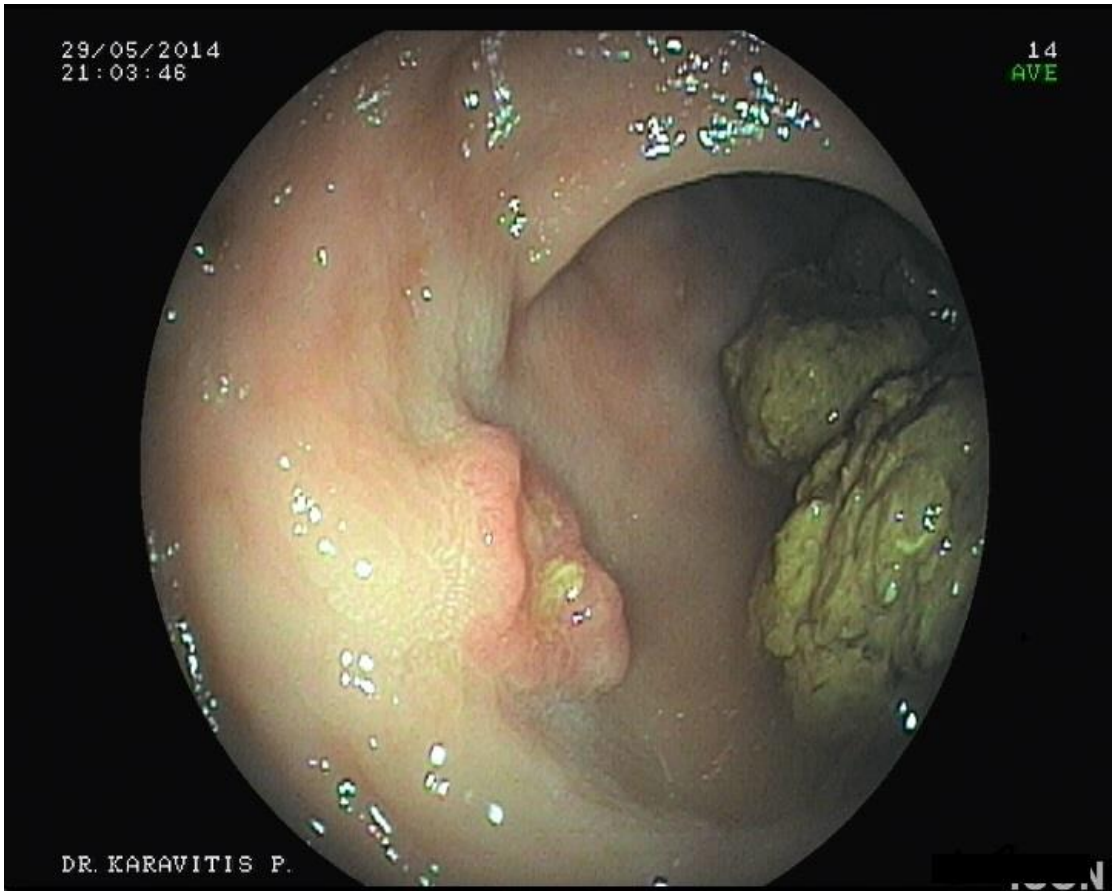

Εικόνα 6: Εσκαμμένο αδένωμα (με υψηλόβαθμη δυσπλασία και ενδοβλεννογονική ανάπτυξη καρκίνου – αντιμετωπίσθηκε επιτυχώς ενδοσκοπικά)

- **Εισέχοντα/εσκαμμένα** – Στις εσκαμμένες βλάβες το συνολικό πάχος του βλεννογόνου τους είναι μικρότερο από αυτό του παρακείμενου βλεννογόνου. Οι βλάβες αυτές φαίνεται πως είναι ιδιαίτερα πιθανό να κρύβουν εστίες υψηλόβαθμης δυσπλασίας ή να είναι κακοήθεις, ακόμη και όταν είναι μικρές[65-70]. Ως και 1% των αδενωμάτων είναι εισέχοντα/εσκαμμένα[61-64]. Αν και παλαιότερα πιστεύαμε ότι τα εισέχοντα και τα επίπεδα αδενώματα παρουσιάζονται κυρίως σε Ασιάτες, τώρα φαίνεται ότι αυτά εμφανίζονται πιο συχνά συγκριτικά με παλαιότερα και σε δυτικούς πληθυσμούς[65,71-74].

Η ταξινόμηση του Παρισιού των επιπολής νεοπλασματικών βλαβών του γαστρεντερικού συστήματος μπορεί να χρησιμοποιηθεί για να ταξινομηθούν τα αδενώματα σε πολυποδοειδείς και μη πολυποδοειδείς βλάβες[75].

Paris classification system of superficial neoplastic lesions of the gastrointestinal tract

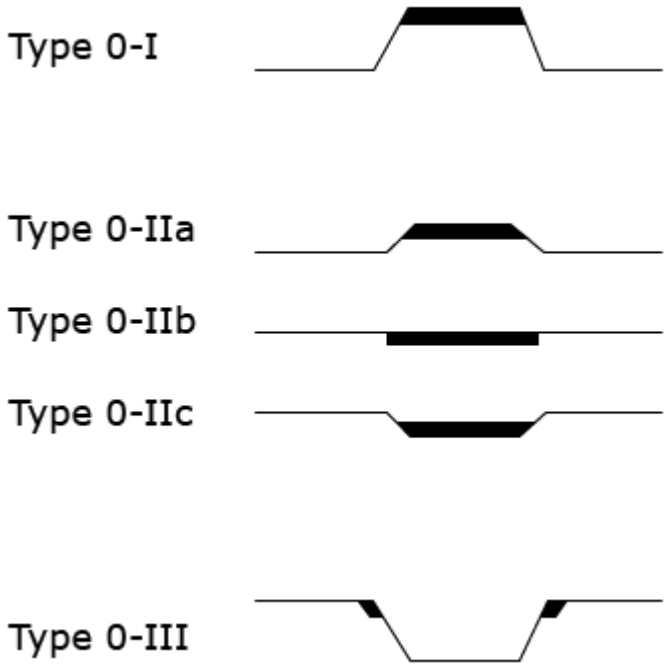

Paris classification system of superficial neoplastic lesions of the esophagus, stomach, and colon. Type 0-I lesions are polypoid (protruded or pendunculated); type 0-II lesions are nonpolypoid and may be slightly elevated (IIa), flat (IIb), or slightly depressed (IIc); type 0-III lesions are excavated.
Based on data from: The Paris endoscopic classification of superficial neoplastic lesions: esophagus, stomach and colon: November 30 to December 1, 2002. Gastrointest Endosc 2003; 58(6 suppl):

Ενδοσκοπικά χαρακτηριστικά συνηγορητικά υπέρ ύπαρξης διηθητικού καρκίνου είναι η ευθρυπτότητα, η σκλήρυνση και η εξέλκωση μιας βλάβης. Κατά την συμπίεση του πολύποδα, η αίσθηση σκληρής σύστασης και προσκόλλησης στους υποκείμενους ιστούς είναι επίσης συνηγορητική υπέρ κακοήθειας.

Ιστολογικά χαρακτηριστικά — Τα αδενώματα χαρακτηρίζονται ως σωληνώδη, λαχνωτά ή συνδυασμός των δυο (σωληνολαχνωτά)[19]. *Ως **προχωρημένο (advanced)** χαρακτηρίζεται ένα αδένωμα με διαστάσεις ≥10 mm με λαχνωτό στοιχείο ή υψηλόβαθμη δυσπλασία.*

- **Σωληνώδη** – Αντιστοιχούν σε περισσότερα από 80% του συνόλου των κολικών αδενωμάτων. Χαρακτηρίζονται από ένα δίκτυο διακλαδιζόμενου αδενωματώδους επιθηλίου. Για να ταξινομηθεί ένα αδένωμα ως σωληνώδες, πρέπει να περιέχει σωληνώδες στοιχείο σε ποσοστό τουλάχιστον 75%.
- **Λαχνωτά** – Αδενώματα με >75% λαχνωτά χαρακτηριστικά ονομάζονται λαχνωτά. Τα λαχνωτά αδενώματα αντιστοιχούν σε 5-15% του συνόλου των αδενωμάτων. Χαρακτηρίζονται από αδένες

που είναι επιμήκεις και εκτείνονται από την επιφάνεια ως το κέντρο του πολύποδα.

●**Σωληνολαχνωτά** – Αδενώματα με 25-75% ποσοστό λαχνωτά χαρακτηριστικά ονομάζονται σωληνολαχνωτά. Αντιστοιχούν σε 5-15% του συνόλου των κολικών αδενωμάτων.

Κάποιου βαθμού δυσπλασία υπάρχει σε όλα τα αδενώματα. Με βάση τον βαθμό δυσπλασίας, οι πολύποδες ταξινομούνται ως έχοντες:

●Χαμηλόβαθμη δυσπλασία

●Υψηλόβαθμη δυσπλασία

Η υψηλόβαθμη δυσπλασία (συνώνυμη με το ενδοεπιθηλιακό καρκίνωμα) αποτελεί ένα ενδιάμεσο βήμα στην εξέλιξη από χαμηλόβαθμη δυσπλασία σε καρκίνο. Ο όρος χρησιμοποιείται για βλάβες περιοριζόμενες στην επιθηλιακή στιβάδα των κρυπτών, με απουσία διήθησης δια της βασικής μεμβράνης προς το χόριο. Καθώς δεν υπάρχουν καθόλου λεμφαγγεία στο χόριο, οι βλάβες με υψηλόβαθμη δυσπλασία δεν σχετίζονται με μεταστάσεις[76,77].

Στο καρκίνωμα in situ (Tis), ή ενδοβλεννογονικό καρκίνωμα, τα καρκινικά κύτταρα διηθούν το χόριο και μπορεί να φτάνουν ως την βλεννογόνια μυική στιβάδα αλλά δεν την διαπερνούν[19,78]. Πολλοί παθολογοανατόμοι δεν διαφοροποιούν αυτά τα χαρακτηριστικά από την υψηλόβαθμη δυσπλασία, καθώς δεν υπάρχει ιδιαίτερη ανάγκη από άποψη βιολογικής συμπεριφοράς και αντιμετώπισης. *Το διηθητικό αδενοκαρκίνωμα εκτείνεται δια της βλεννογόνιας μυικής στιβάδας στον υποβλεννογόνιο χιτώνα και βαθύτερα.*

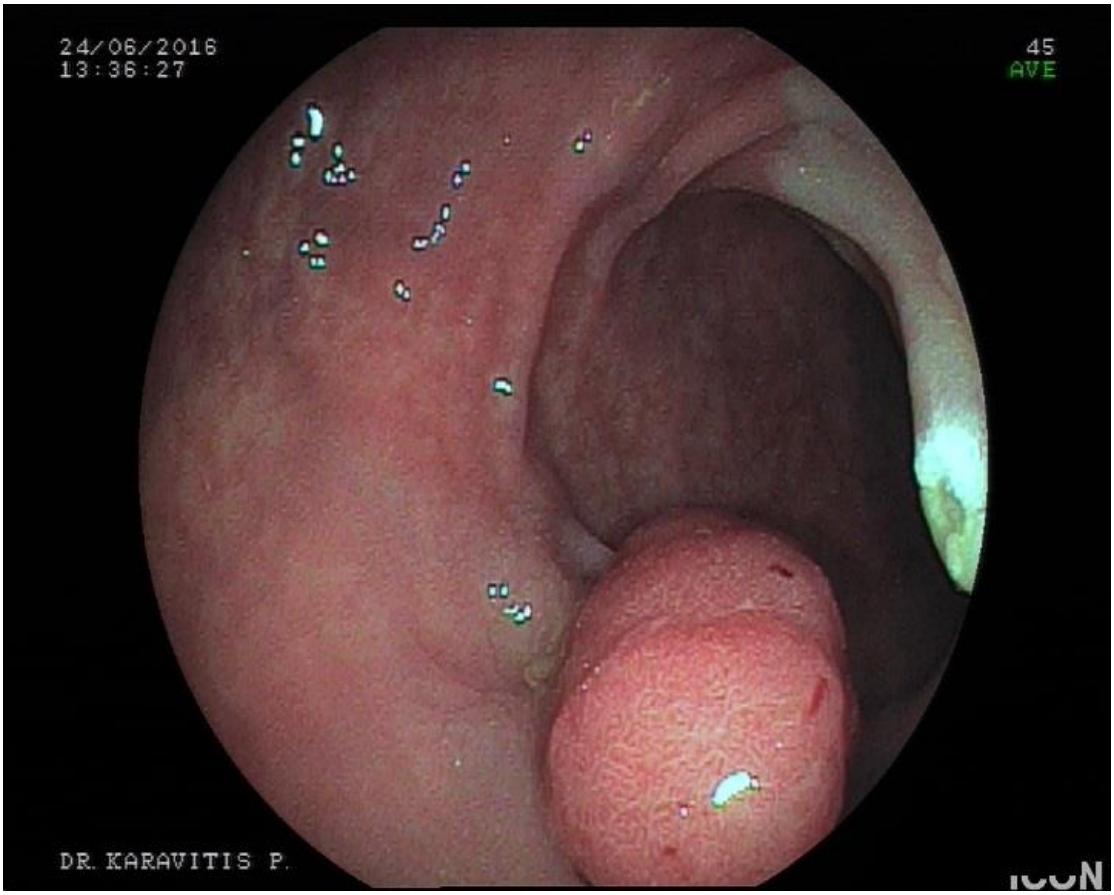

Εικόνα 7: Πολύποδας σιγμοειδούς με διηθητικό αδενοκαρκίνωμα εκτεινόμενο στο εγγύς τμήμα της υποβλεννογόνιας στιβάδας του τοιχώματος – αντιμετωπίσθηκε επιτυχώς ενδοσκοπικά)

Αντιμετώπιση

Πολυποδεκτομή — Τα αδενώματα πρέπει να εξαιρούνται πλήρως. Τα μικρά αδενώματα μπορούν να αφαιρεθούν πλήρως με τη χρήση λαβίδα βιοψίας, ενώ για τα μεγαλύτερα χρειάζεται εκτομή με βρόχο, με ή χωρίς χρήση διαθερμίας, ή προχωρημένες ενδοσκοπικές τεχνικές (π.χ. ενδοσκοπική βλεννογονεκτομή [endoscopic mucosal resection – EMR] ή ενδοσκοπική υποβλεννογονεκτομή [endoscopic submucosal dissection – ESD]). Η ψυχρή – χωρίς χρήση διαθερμίας – εκτομή με βρόχο έχει το πλεονέκτημα ότι έτσι αποφεύγεται η βαθιά θερμική βλάβη στο τοίχωμα και ελαχιστοποιεί την πιθανότητα της καθυστερημένης μετά-

πολυποδεκτομή αιμορραγίας. Μεγάλοι άμισχοι πολύποδες συχνά απαιτούν τμηματική εκτομή (piecemeal resection). Σε περιπτώσεις που η ενδοσκοπική αφαίρεση του πολύποδα δεν είναι εφικτή, απαιτείται χειρουργική εκτομή.

Ειδικές περιπτώσεις

Ατελής ή τμηματική εκτομή— Σε ασθενείς που έχουν υποβληθεί σε τμηματική εκτομή ενός μεγάλου πολύποδα (≥10 mm) ή σε εκείνους που η πληρότητα της αφαίρεσης είναι αβέβαιη (ανεξάρτητα από το μέγεθος του πολύποδα), επαναλαμβάνουμε την κολονοσκόπηση εντός 6 μηνών προκειμένου να επανεκτιμήσουμε το σημείο πολυποδεκτομής[23,79,80]. Η ατελής πολυποδεκτομή θεωρείται πως είναι σημαντικό αίτιο για την εμφάνιση καρκίνου στο μεσοδιάστημα των κολονοσκοπήσεων *(«interval colorectal cancer»)*[81,82]. Η συχνότητα ατελούς πολυποδεκτομής φαίνεται πως είναι μεγαλύτερη για τις άμισχες βλάβες και αυξάνεται όσο αυξάνεται και το μέγεθος του πολύποδα. Σε μια μελέτη, η συχνότητα ατελούς πολυποδεκτομής ήταν σημαντικά υψηλότερη για πολύποδες διαστάσεων 10-20 mm συγκριτικά με πολύποδες διαστάσεων 5-9 mm (17% έναντι 7%) και για τους άμισχους οδοντωτούς πολύποδες (SSPs) συγκριτικά με τα συνήθη αδενώματα (31% έναντι 7%)[83].

Υψηλόβαθμη δυσπλασία ή καρκίνος — Η πολυποδεκτομή από μόνη της είναι επαρκής για πολύποδες με υψηλόβαθμη δυσπλασία και καρκίνωμα in situ (Tis) εφόσον τα όρια εκτομής είναι ελεύθερα νεοπλασματικού ιστού[84]. Μετά την αφαίρεσή τους, η παρακολούθηση πρέπει να γίνεται στα ίδια μεσοδιαστήματα όπως και για τους ασθενείς με υψηλού κινδύνου αδενώματα.

Η αντιμετώπιση ενός πολύποδα που περιέχει διηθητικό καρκίνωμα πρέπει να εξατομικεύεται. Σε πρώιμου σταδίου (T1) κολικούς καρκίνους, η πολυποδεκτομή από μόνη της είναι συνήθως επαρκής εφόσον απουσιάζουν οι παρακάτω παράγοντες κινδύνου για υπολειμματικό καρκίνο και/ή λεμφαδενικές μεταστάσεις[85]:

- Χαμηλή διαφοροποίηση του όγκου ιστολογικώς.
- Λεμφαγγειακή διήθηση.
- Παρουσία καρκίνου στα όρια εκτομής. Η διήθηση του μίσχου ενός έμμισχου πολύποδα δεν είναι, από μόνη της, δυσμενής προγνωστικός παράγοντας, εφόσον ο καρκίνος δεν επεκτείνεται ως τα όρια εκτομής του μίσχου. Συμβατικά, μια απόσταση 2 mm του καρκίνου από τα όρια εκτομής θεωρείται ως επαρκής.
- Διήθηση της μυικής στιβάδας του τοιχώματος (T2 βλάβη).
- Διηθητικό καρκίνωμα σε επίπεδο πολύποδα με δυσμενή χαρακτηριστικά (π.χ. διήθηση που φθάνει ως το άπω 1/3 του υποβλεννογονίου χιτώνα, λεμφαγγειακή διήθηση, χαμηλή διαφοροποίηση).

Μετά την πλήρη εκτομή ενός καρκινωματώδους πολύποδα, διενεργούμε κολονοσκόπηση επανελέγχου (follow-up) σε 3 μήνες προκειμένου να ελέγξουμε για ενδεχόμενη ύπαρξη υπολειμματικού παθολογικού ιστού στο σημείο εκτομής αν ο πολύποδας ήταν άμισχος[85]. Μετά από μια αρνητική εξέταση follow-up, η παρακολούθηση μπορεί να επανέλθει στα standards που ακολουθούνται για τους ασθενείς με αδενώματα υψηλού κινδύνου.

Η παρουσία οποιουδήποτε από τους παράγοντες κινδύνου για ύπαρξη υπολειμματικού καρκίνου και/ή λεμφαδενικών μεταστάσεων πρέπει να οδηγεί σε πρώιμη ριζική χειρουργική αντιμετώπιση.

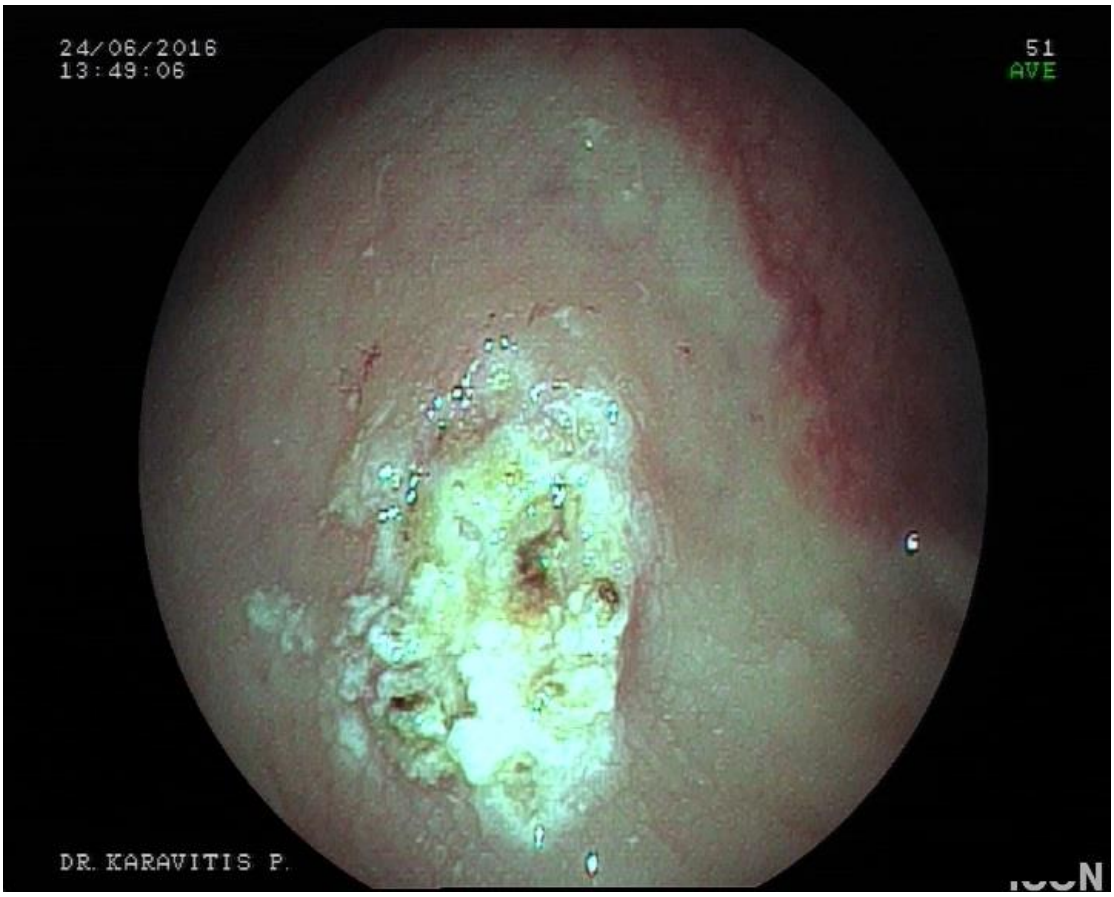

Εικόνα 8: Ενδοσκοπική εκτομή του πολύποδα της εικόνας 7 (τα ευνοϊκά ιστολογικά χαρακτηριστικά – υψηλή διαφοροποίηση του όγκου, απουσία λεμφαγγειακής διήθησης, «καθαρά» όρια εκτομής, διήθηση ως το εγγύς 1/3 του υποβλεννογονίου χιτώνα – επέτρεψαν να θεωρηθεί ως επαρκής η ενδοσκοπική πολυποδεκτομή)

Παρακολούθηση

Εκτίμηση του κινδύνου για μετάχρονο ορθοκολικό καρκίνο — Η εκτίμηση του κινδύνου που διατρέχει ο ασθενής να αναπτύξει προχωρημένη νεοπλασία είναι σημαντική στον καθορισμό της παρακολούθησής του.

Η ιστολογία, ο αριθμός και το μέγεθος του αδενώματος ή των αδενωμάτων είναι παράγοντες κινδύνου για την ανάπτυξη μετάχρονου αδενώματος και καρκίνου (π.χ., διαγνωσθέντος 6 μήνες μετά την αφαίρεση ενός αρχικού καρκίνου ή πολύποδα[86]. Μια προοπτική μελέτη κοόρτης συμπεριέλαβε 15.935 άτομα που υποβλήθηκαν σε κολονοσκόπηση[87]. Στην κολονοσκόπηση 2.882 άτομα είχαν ένα προχωρημένο αδένωμα και 5.068 ένα μη προχωρημένο αδένωμα. Δεν ανιχνεύθηκε αδένωμα σε 7.985 άτομα. Σε ένα μέσο follow-up περίπου 13 ετών, ο ρυθμός επίπτωσης του ορθοκολικού καρκίνου στα άτομα με προχωρημένο αδένωμα, μη προχωρημένο αδένωμα και καθόλου αδένωμα στην αρχική κολονοσκόπηση ήταν 20, 9.1, and 7.5 ανά 10.000 άτομα-έτη, αντίστοιχα. Τα άτομα με προχωρημένο αδένωμα είχαν σημαντικά υψηλότερο κίνδυνο ανάπτυξης ορθοκολικού καρκίνου και θανάτου εξ αυτού συγκριτικά με τα άτομα χωρίς αδένωμα (RR 2,7 kai 2,6 αντίστοιχα).

- **Ιστολογία** – Αδενωματώδεις πολύποδες με >25% λαχνωτή σύσταση, υψηλόβαθμη δυσπλασία ή διηθητικό καρκίνο είναι παράγοντες κινδύνου για ανάπτυξη μετάχρονου ορθοκολικού καρκίνου[57,88].
- **Αριθμός πολυπόδων** – Ο αριθμός των αδενωμάτων σε μια κολονοσκόπηση και αθροιστικά στη διάρκεια ζωής είναι ο πιο σταθερός παράγοντας κινδύνου για ανάπτυξη μετάχρονου ορθοκολικού καρκίνου. Μελέτες συνηγορούν υπέρ του ότι ασθενείς με περιορισμένο αριθμό (1-2) μικρών, σωληνωδών, αδενωματωδών πολυπόδων που αφαιρούνται κατά την ενδοσκόπηση δεν διατρέχουν αυξημένο κίνδυνο ανάπτυξης προχωρημένης νεοπλασίας[89]. Αντίθετα, η παρουσία ενός ή περισσότερων

αδενωμάτων προχωρημένης ιστολογίας είναι προγνωστικός παράγοντας τόσο για την παρουσία μετάχρονων αδενωμάτων όσο και αδενωμάτων με προχωρημένη ιστολογία[88]. Σε μια συγκεντρωτική ανάλυση 8 προοπτικών μελετών, ο απόλυτος κίνδυνος ανάπτυξης μετάχρονου προχωρημένου αδενώματος, ορθοκολικού καρκίνου και συνδυασμού αυτών (προχωρημένη κολική νεοπλασία - advanced colorectal neoplasia) εντός 3-5 ετών ήταν υψηλότερη (24%) σε ασθενείς με >4 αδενώματα αρχικά[90]. Ο κίνδυνος για μετάχρονο προχωρημένο αδένωμα αυξανόταν όσο περισσότερα ήταν τα αδενώματα κατά την αρχική εξέταση και ήταν αντίστοιχα 9%, 13%, 15%, 20%, and 24% για όσους είχαν 1, 2, 3, 4, ή ≥5 αδενώματα στην αρχή. Ο κίνδυνος εμφάνισης μετάχρονου καρκίνου επίσης αυξάνεται με τον αριθμό των προχωρημένων αδενωμάτων[57-88].

●**Μέγεθος πολύποδα** – *Ασθενείς με ένα ή περισσότερα αδενώματα ≥10 mm διατρέχουν αυξημένο κίνδυνο να εμφανίσουν προχωρημένη νεοπλασία κατά την παρακολούθηση συγκριτικά με εκείνους που δεν είχαν αδενώματα ή είχαν μόνο μικρού μεγέθους*[57,89,91-93]. Ο κίνδυνος προχωρημένης νεοπλασίας αυξάνεται όσο αυξάνεται και το μέγεθος του αδενώματος. Σε σύγκριση με τους ασθενείς που αρχικά είχαν αδενώματα <5 mm, εκείνοι που αρχικά είχαν αδενώματα 10-19 mm and ≥20 mm διατρέχουν σημαντικά υψηλότερο κίνδυνο για προχωρημένη νεοπλασία (8%, 16% και 19% αντίστοιχα)[90]. Σε μια άλλη μελέτη, που συμπεριέλαβε 1287 άτομα, εκείνοι με μεγάλα αδενώματα (>1 cm) και αδενώματα στο εγγύς τμήμα του παχέος εντέρου στην αρχική κολονοσκόπηση διέτρεχαν σημαντικά μεγαλύτερο κίνδυνο να εμφανίσουν

υποτροπιάζοντα αδενώματα υψηλού κινδύνου σε μια μέση περίοδο παρακολούθησης 37 μηνών[93].

Χαμηλού κινδύνου αδενώματα — Ως χαμηλού κινδύνου ορίζονται τα αδενώματα όταν είναι ένα ή δυο, σωληνώδους τύπου, με μέγεθος <10 mm. Αν βρεθούν μόνο ένα ή δυο τέτοια αδενώματα σε μια κολονοσκόπηση, η πρώτη κολονοσκόπηση επανελέγχου πρέπει να γίνεται σε 5-10 έτη[23].

Τα μεσοδιαστήματα των follow-up κολονοσκοπήσεων εξαρτώνται από τα ευρήματα της πρώτης κολονοσκόπησης:

- Αν δεν βρεθούν αδενώματα στην πρώτη κολονοσκόπηση, η επόμενη πρέπει να γίνει μετά από 10 έτη εφόσον δεν υπάρχουν άλλοι παράγοντες που σχετίζονται με αυξημένο κίνδυνο για ανάπτυξη ορθοκολικού καρκίνου (π.χ., ορθοκολικός καρκίνος ή υψηλού κινδύνου αδένωμα σε έναν συγγενή 1ου βαθμού σε ηλικία <60 ετών, ή σε δυο 1ου βαθμού συγγενείς ανεξαρτήτως ηλικίας).
- Αν βρεθεί ένα αδένωμα χαμηλού κινδύνου, η επόμενη κολονοσκόπηση πρέπει να γίνει μετά από 5 έτη.
- Αν βρεθεί ένα αδένωμα υψηλού κινδύνου, η επόμενη κολονοσκόπηση πρέπει να γίνεται μετά από 3 έτη. Ασθενείς με ένα υψηλού κινδύνου αδένωμα σε οποιαδήποτε εξέταση φαίνεται πως παραμένουν σε υψηλό κίνδυνο και πρέπει να υποβάλλονται σε επανέλεγχο σε σύντομα χρονικά διαστήματα (ανά 3-5 έτη για όλες τις μεταγενέστερες κολονοσκοπήσεις)[79].

Οι συστάσεις αυτές είναι σύμφωνες με τις κατευθυντήριες οδηγίες της *United States multi-society task force.* Αντίστοιχες οδηγίες έχουν δοθεί

για την Ευρώπη από την *European Society of Gastrointestinal Endoscopy (ESGE*) και για την Αυστραλία, όπου υπάρχουν και εθνικά προγράμματα παρακολούθησης με κολονοσκόπηση για πρόληψη του ορθοκολικού καρκίνου[79,94,95].

Υψηλού κινδύνου αδενώματα — Ως υψηλού κινδύνου ορίζονται τα αδενώματα όταν:

- Υπάρχουν 3 ή περισσότερα αδενώματα.
- Όταν υπάρχει ένα προχωρημένο αδένωμα:
  - -Σωληνώδες αδένωμα ≥10 mm, ή
  - -Αδένωμα με λαχνωτή ιστολογία ή υψηλού βαθμού δυσπλασία.

Ασθενείς με υψηλού κινδύνου αδένωμα σε οποιαδήποτε εξέταση πρέπει να επανελέγχονται σύντομα, όπως έχει ήδη αναφερθεί[79].

- **Πρώτος επανέλεγχος** – Άτομα με ένα προχωρημένο αδένωμα (≥10 mm, λαχνωτή ιστολογία ή υψηλόβαθμη δυσπλασία) ή με 3-10 αδενώματα στην αρχική κολονοσκόπηση, πρέπει να υποβάλλονται σε επανέλεγχο μετά από 3 έτη[23]. Ασθενείς με >10 αδενώματα πρέπει να αξιολογούνται για ενδεχόμενη ύπαρξη κάποιου συνδρόμου κληρονομικού ορθοκολικού καρκίνου και να επανελέγχονται σε λιγότερο από 3 έτη[23].
- **Μεταγενέστερη παρακολούθηση** – Ο χρόνος της μεταγενέστερης παρακολούθησης βασίζεται στα ευρήματα της πρώτης follow-up κολονοσκόπησης:
  - Εφόσον δεν βρεθούν αδενώματα στην πρώτη follow-up κολονοσκόπηση, η επόμενη κολονοσκόπηση πρέπει να γίνει σε

5 έτη. Ασθενείς με αδένωμα υψηλού κινδύνου σε οποιαδήποτε εξέταση φαίνεται πως παραμένουν σε υψηλό κίνδυνο και πρέπει να γίνονται σε πιο σύντομα χρονικά διαστήματα όλες οι επόμενες κολονοσκοπήσεις[79].

•Αν βρεθεί ένα αδένωμα χαμηλού κινδύνου, η επόμενη κολονοσκόπηση πρέπει να γίνει μετά από 5 έτη.

•Αν βρεθεί ένα αδένωμα υψηλού κινδύνου, η επόμενη κολονοσκόπηση πρέπει να γίνει μετά από 3 έτη.

ΑΛΛΟΙ ΠΟΛΥΠΟΔΕΣ ΚΑΙ ΠΟΛΥΠΟΔΟΕΙΔΕΙΣ ΒΛΑΒΕΣ ΤΟΥ ΠΑΧΕΟΣ ΕΝΤΕΡΟΥ – Μια ποικιλία υποβλεννογονίων βλαβών, συμπεριλαμβανομένων λεμφοειδών αθροίσεων, λιπωμάτων, λειομυομάτων, κυστικής εντερικής πνευμάτωσης (pneumatosis cystoid intestinalis), αιμαγγειωμάτων, ινωμάτων, πολυποδοειδών ενδοκρινών όγκων, περινευρωμάτων/ινοβλαστικών πολυπόδων, ορθικών καρκινοειδών και μεταστικών βλαβών, μπορούν να εμφανιστούν ως πολυποδοειδείς βλάβες καλυπτόμενες από φυσιολογικό βλεννογόνο.

Η πιο συνήθης από αυτές, το λίπωμα, μπορεί να διαγνωσθεί ενδοσκοπικώς από το κιτρινωπό χρώμα του και την μαλακή σύστασή του, καθώς και από την ανάδειξη του «σημείου μαξιλαριού» (“pillow sign” – πρόκειται για το χαρακτηριστικό εντύπωμα που δημιουργείται στην επιφάνεια του λιπώματος όταν την πιέσουμε ήπια με την λαβίδα βιοψίας).

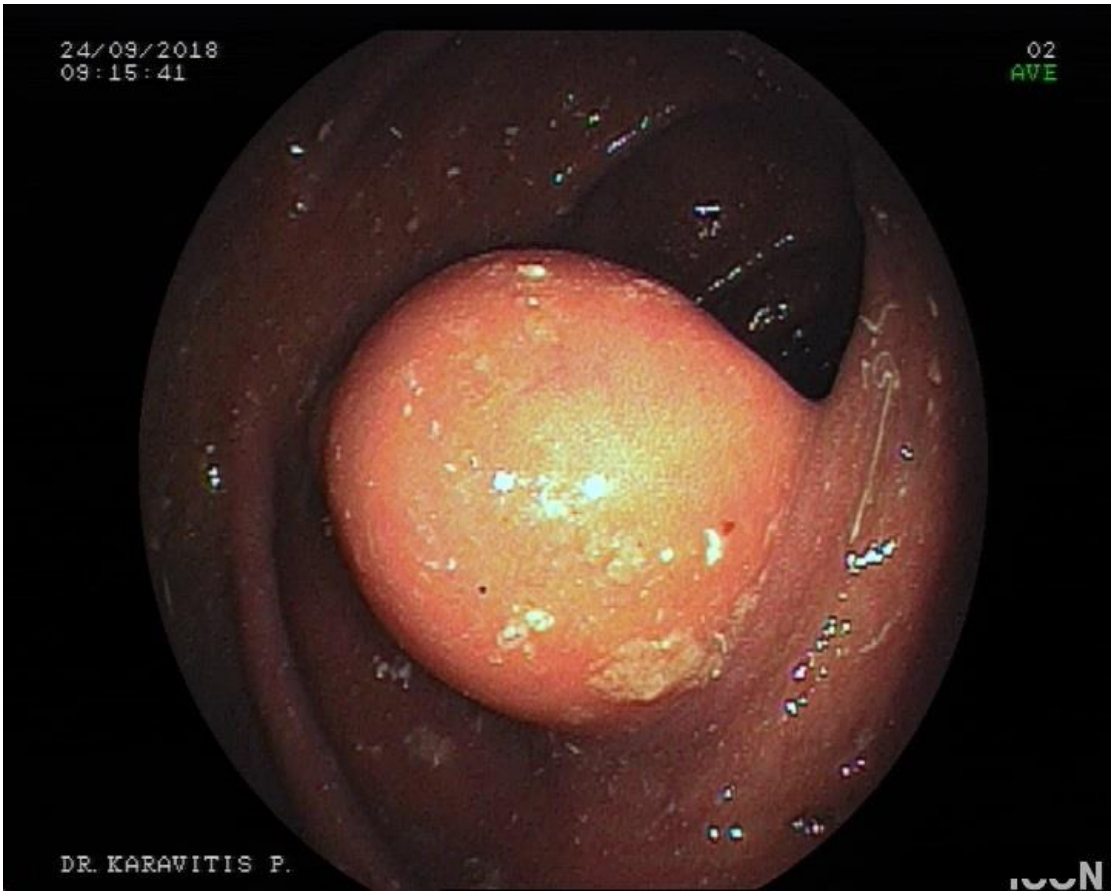

Εικόνα 9: Λίπωμα παχέος εντέρου

Τα περινευρώματα είναι καλοήθεις όγκοι αποτελούμενοι από περινευρικά κύτταρα και ενίοτε παρουσιάζονται ως κολικοί πολύποδες[96]. Οι ινοβλαστικοί πολύποδες έχουν τα ίδια κλινικά και ιστολογικά χαρακτηριστικά και μερικοί έχουν προτείνει, βασιζόμενοι σε ανοσοϊστοχημικές χρώσεις, ότι αποτελούν τις ίδιες οντότητες[97,98]. Οι πολύποδες αυτοί θεωρούνται καλοήθεις και δεν συνιστάται παρακολούθηση.

Το ενδοσκοπικό υπερηχογράφημα μπορεί να είναι χρήσιμο προκειμένου να εκτιμηθεί από ποια στιβάδα του τοιχώματος εξορμάται μια πολυποδοειδής βλάβη και για να ληφθεί βιοψία από αυτήν αν υπάρχει διαγνωστική αμφιβολία.

ΕΝΔΕΙΞΕΙΣ ΓΙΑ ΓΕΝΕΤΙΚΗ ΑΞΙΟΛΟΓΗΣΗ – Περίπου 5-10% των ορθοκολικών καρκίνων οφείλονται σε κληρονομικά σύνδρομα που προδιαθέτουν για ανάπτυξη καρκίνου. Ένα σύνδρομο που προκαλεί κληρονομική προδιάθεση για ανάπτυξη καρκίνου πρέπει να το σκεφτόμαστε σε ασθενείς που παρουσιάζονται σε πρώιμη ηλικία με πολύποδες ή καρκίνο ή ασυνήθιστα μεγάλο αριθμό πολυπόδων. Για παράδειγμα, ένας ασθενή με 10 ή περισσότερα αδενώματα ή με οποιδήποτε αριθμό αδενωμάτων σε συνδυασμό με δωδεκαδακτυλικά/περιληκυθικά αδενώματα, δεσμοειδείς όγκους, θηλώδες καρκίνωμα θυρεοειδούς, επιδερμοειδείς κύστεις ή οστεώματα, πρέπει να εγείρει την υποψία για ύπαρξη οικογενούς αδενωματώδους πολυποδίασης (FAP).

ΒΙΒΛΙΟΓΡΑΦΙΑ

1. Zbuk KM, Eng C. Hamartomatous polyposis syndromes. Nat Clin Pract Gastroenterol Hepatol 2007; 4:492.
2. CRONKHITE LW Jr, CANADA WJ. Generalized gastrointestinal polyposis; an unusual syndrome of polyposis, pigmentation, alopecia and onychotrophia. N Engl J Med 1955; 252:1011.
3. Anderson RD, Patel R, Hamilton JK, Boland CR. Cronkhite-Canada syndrome presenting as eosinophilic gastroenteritis. Proc (Bayl Univ Med Cent) 2006; 19:209.
4. Yasuda T, Ueda T, Matsumoto I, et al. Cronkhite-Canada syndrome presenting as recurrent severe acute pancreatitis. Gastrointest Endosc 2008; 67:570.
5. Daniel ES, Ludwig SL, Lewin KJ, et al. The Cronkhite-Canada Syndrome. An analysis of clinical and pathologic features and therapy in 55 patients. Medicine (Baltimore) 1982; 61:293.
6. Sweetser S, Ahlquist DA, Osborn NK, et al. Clinicopathologic features and treatment outcomes in Cronkhite-Canada syndrome: support for autoimmunity. Dig Dis Sci 2012; 57:496.
7. Goto A. Cronkhite-Canada syndrome: epidemiological study of 110 cases reported in Japan. Nihon Geka Hokan 1995; 64:3.
8. Ward EM, Wolfsen HC. Pharmacological management of Cronkhite-Canada syndrome. Expert Opin Pharmacother 2003; 4:385.
9. Sampson JE, Harmon ML, Cushman M, Krawitt EL. Corticosteroid-responsive Cronkhite-Canada syndrome complicated by thrombosis. Dig Dis Sci 2007; 52:1137.

10. Rex DK, Ahnen DJ, Baron JA, et al. Serrated lesions of the colorectum: review and recommendations from an expert panel. Am J Gastroenterol 2012; 107:1315.
11. Snover DC, Jass JR, Fenoglio-Preiser C, Batts KP. Serrated polyps of the large intestine: a morphologic and molecular review of an evolving concept. Am J Clin Pathol 2005; 124:380.
12. Glatz K, Pritt B, Glatz D, et al. A multinational, internet-based assessment of observer variability in the diagnosis of serrated colorectal polyps. Am J Clin Pathol 2007; 127:938.
13. Khalid O, Radaideh S, Cummings OW, et al. Reinterpretation of histology of proximal colon polyps called hyperplastic in 2001. World J Gastroenterol 2009; 15:3767.
14. Weston AP, Campbell DR. Diminutive colonic polyps: histopathology, spatial distribution, concomitant significant lesions, and treatment complications. Am J Gastroenterol 1995; 90:24.
15. Provenzale D, Garrett JW, Condon SE, Sandler RS. Risk for colon adenomas in patients with rectosigmoid hyperplastic polyps. Ann Intern Med 1990; 113:760.
16. Higuchi T, Sugihara K, Jass JR. Demographic and pathological characteristics of serrated polyps of colorectum. Histopathology 2005; 47:32.
17. Laiyemo AO, Murphy G, Sansbury LB, et al. Hyperplastic polyps and the risk of adenoma recurrence in the polyp prevention trial. Clin Gastroenterol Hepatol 2009; 7:192.
18. Rex DK, Smith JJ, Ulbright TM, Lehman GA. Distal colonic hyperplastic polyps do not predict proximal adenomas in asymptomatic average-risk subjects. Gastroenterology 1992; 102:317.

19. O'Brien MJ, Winawer SJ, Zauber AG, et al. The National Polyp Study. Patient and polyp characteristics associated with high-grade dysplasia in colorectal adenomas. Gastroenterology 1990; 98:371.
20. Bensen SP, Cole BF, Mott LA, et al. Colorectal hyperplastic polyps and risk of recurrence of adenomas and hyperplastic polyps. Polyps Prevention Study. Lancet 1999; 354:1873.
21. Dave S, Hui S, Kroenke K, Imperiale TF. Is the distal hyperplastic polyp a marker for proximal neoplasia? J Gen Intern Med 2003; 18:128.
22. Lin OS, Schembre DB, McCormick SE, et al. Risk of proximal colorectal neoplasia among asymptomatic patients with distal hyperplastic polyps. Am J Med 2005; 118:1113.
23. Lieberman DA, Rex DK, Winawer SJ, et al. Guidelines for colonoscopy surveillance after screening and polypectomy: a consensus update by the US Multi-Society Task Force on Colorectal Cancer. Gastroenterology 2012; 143:844.
24. Longacre TA, Fenoglio-Preiser CM. Mixed hyperplastic adenomatous polyps/serrated adenomas. A distinct form of colorectal neoplasia. Am J Surg Pathol 1990; 14:524.
25. Guarinos C, Sánchez-Fortún C, Rodríguez-Soler M, et al. Clinical subtypes and molecular characteristics of serrated polyposis syndrome. Clin Gastroenterol Hepatol 2013; 11:705.
26. Wong JJ, Hawkins NJ, Ward RL. Colorectal cancer: a model for epigenetic tumorigenesis. Gut 2007; 56:140.
27. Jass JR. Classification of colorectal cancer based on correlation of clinical, morphological and molecular features. Histopathology 2007; 50:113.
28. Spring KJ, Zhao ZZ, Karamatic R, et al. High prevalence of sessile serrated adenomas with BRAF mutations: a prospective study of patients undergoing colonoscopy. Gastroenterology 2006; 131:1400.

29. Deng G, Bell I, Crawley S, et al. BRAF mutation is frequently present in sporadic colorectal cancer with methylated hMLH1, but not in hereditary nonpolyposis colorectal cancer. Clin Cancer Res 2004; 10:191.
30. Arain MA, Sawhney M, Sheikh S, et al. CIMP status of interval colon cancers: another piece to the puzzle. Am J Gastroenterol 2010; 105:1189.
31. Chow E, Lipton L, Lynch E, et al. Hyperplastic polyposis syndrome: phenotypic presentations and the role of MBD4 and MYH. Gastroenterology 2006; 131:30.
32. Renaut AJ, Douglas PR, Newstead GL. Hyperplastic polyposis of the colon and rectum. Colorectal Dis 2002; 4:213.
33. Buchanan DD, Clendenning M, Zhuoer L, et al. Lack of evidence for germline RNF43 mutations in patients with serrated polyposis syndrome from a large multinational study. Gut 2016.
34. Valle L. Recent Discoveries in the Genetics of Familial Colorectal Cancer and Polyposis. Clin Gastroenterol Hepatol 2017; 15:809.
35. Chung SJ, Kim YS, Yang SY, et al. Five-year risk for advanced colorectal neoplasia after initial colonoscopy according to the baseline risk stratification: a prospective study in 2452 asymptomatic Koreans. Gut 2011; 60:1537.
36. Yan HHN, Lai JCW, Ho SL, et al. RNF43 germline and somatic mutation in serrated neoplasia pathway and its association with BRAF mutation. Gut 2017; 66:1645.
37. Edelstein DL, Axilbund JE, Hylind LM, et al. Serrated polyposis: rapid and relentless development of colorectal neoplasia. Gut 2013; 62:404.
38. IJspeert JE, Rana SA, Atkinson NS, et al. Clinical risk factors of colorectal cancer in patients with serrated polyposis syndrome: a multicentre cohort analysis. Gut 2017; 66:278.

39. Win AK, Walters RJ, Buchanan DD, et al. Cancer risks for relatives of patients with serrated polyposis. Am J Gastroenterol 2012; 107:770.
40. Syngal S, Brand RE, Church JM, et al. ACG clinical guideline: Genetic testing and management of hereditary gastrointestinal cancer syndromes. Am J Gastroenterol 2015; 110:223.
41. Carlsson G, Petrelli NJ, Nava H, et al. The value of colonoscopic surveillance after curative resection for colorectal cancer or synchronous adenomatous polyps. Arch Surg 1987; 122:1261.
42. Heitman SJ, Ronksley PE, Hilsden RJ, et al. Prevalence of adenomas and colorectal cancer in average risk individuals: a systematic review and meta-analysis. Clin Gastroenterol Hepatol 2009; 7:1272.
43. Rex DK, Lehman GA, Hawes RH, et al. Screening colonoscopy in asymptomatic average-risk persons with negative fecal occult blood tests. Gastroenterology 1991; 100:64.
44. Rex DK, Lehman GA, Ulbright TM, et al. Colonic neoplasia in asymptomatic persons with negative fecal occult blood tests: influence of age, gender, and family history. Am J Gastroenterol 1993; 88:825.
45. Rex DK. Colonoscopy: a review of its yield for cancers and adenomas by indication. Am J Gastroenterol 1995; 90:353.
46. Pendergrass CJ, Edelstein DL, Hylind LM, et al. Occurrence of colorectal adenomas in younger adults: an epidemiologic necropsy study. Clin Gastroenterol Hepatol 2008; 6:1011.
47. Williams AR, Balasooriya BA, Day DW. Polyps and cancer of the large bowel: a necropsy study in Liverpool. Gut 1982; 23:835.
48. Patel K, Hoffman NE. The anatomical distribution of colorectal polyps at colonoscopy. J Clin Gastroenterol 2001; 33:222.
49. Ben Q, An W, Jiang Y, et al. Body mass index increases risk for colorectal adenomas based on meta-analysis. Gastroenterology 2012; 142:762.

50. Nam SY, Kim BC, Han KS, et al. Abdominal visceral adipose tissue predicts risk of colorectal adenoma in both sexes. Clin Gastroenterol Hepatol 2010; 8:443.
51. Wolin KY, Yan Y, Colditz GA. Physical activity and risk of colon adenoma: a meta-analysis. Br J Cancer 2011; 104:882.
52. Nguyen SP, Bent S, Chen YH, Terdiman JP. Gender as a risk factor for advanced neoplasia and colorectal cancer: a systematic review and meta-analysis. Clin Gastroenterol Hepatol 2009; 7:676.
53. Lieberman DA, Holub JL, Moravec MD, et al. Prevalence of colon polyps detected by colonoscopy screening in asymptomatic black and white patients. JAMA 2008; 300:1417.
54. Ozick LA, Jacob L, Donelson SS, et al. Distribution of adenomatous polyps in African-Americans. Am J Gastroenterol 1995; 90:758.
55. Karami S, Young HA, Henson DE. Earlier age at diagnosis: another dimension in cancer disparity? Cancer Detect Prev 2007; 31:29.
56. Bersentes K, Fennerty MB, Sampliner RE, Garewal HS. Lack of spontaneous regression of tubular adenomas in two years of follow-up. Am J Gastroenterol 1997; 92:1117.
57. Winawer SJ, Zauber AG, O'Brien MJ, et al. Randomized comparison of surveillance intervals after colonoscopic removal of newly diagnosed adenomatous polyps. The National Polyp Study Workgroup. N Engl J Med 1993; 328:901.
58. Butterly LF, Chase MP, Pohl H, Fiarman GS. Prevalence of clinically important histology in small adenomas. Clin Gastroenterol Hepatol 2006; 4:343.
59. Lieberman D, Moravec M, Holub J, et al. Polyp size and advanced histology in patients undergoing colonoscopy screening: implications for CT colonography. Gastroenterology 2008; 135:1100.

60. Konishi F, Morson BC. Pathology of colorectal adenomas: a colonoscopic survey. J Clin Pathol 1982; 35:830.
61. Rembacken BJ, Fujii T, Cairns A, et al. Flat and depressed colonic neoplasms: a prospective study of 1000 colonoscopies in the UK. Lancet 2000; 355:1211.
62. Saitoh Y, Waxman I, West AB, et al. Prevalence and distinctive biologic features of flat colorectal adenomas in a North American population. Gastroenterology 2001; 120:1657.
63. O'brien MJ, Winawer SJ, Zauber AG, et al. Flat adenomas in the National Polyp Study: is there increased risk for high-grade dysplasia initially or during surveillance? Clin Gastroenterol Hepatol 2004; 2:905.
64. Soetikno R, Friedland S, Kaltenbach T, et al. Nonpolypoid (flat and depressed) colorectal neoplasms. Gastroenterology 2006; 130:566.
65. Soetikno RM, Kaltenbach T, Rouse RV, et al. Prevalence of nonpolypoid (flat and depressed) colorectal neoplasms in asymptomatic and symptomatic adults. JAMA 2008; 299:1027.
66. Howe JR, Bair JL, Sayed MG, et al. Germline mutations of the gene encoding bone morphogenetic protein receptor 1A in juvenile polyposis. Nat Genet 2001; 28:184.
67. Kudo S, Tamure S, Nakajima T, et al. Depressed type of colorectal cancer. Endoscopy 1995; 27:54.
68. Watanabe T, Sawada T, Kubota Y, et al. Malignant potential in flat elevations. Dis Colon Rectum 1993; 36:548.
69. Colton CG, Sivak MV Jr. Flat adenomas and cancers. Gastrointest Endosc 1995; 42:182.
70. Kuramoto S, Oohara T. Flat early cancers of the large intestine. Cancer 1989; 64:950.

71. Rubio CA, Kato Y, Hirota T, Muto T. Histologic classification of endoscopically removed flat colorectal polyps: a multicentric study. Jpn J Cancer Res 1996; 87:849.
72. Fujii T, Rembacken BJ, Dixon MF, et al. Flat adenomas in the United Kingdom: are treatable cancers being missed? Endoscopy 1998; 30:437.
73. Hart AR, Kudo S, Mackay EH, et al. Flat adenomas exist in asymptomatic people: important implications for colorectal cancer screening programmes. Gut 1998; 43:229.
74. Suzuki N, Saunders BP, Talbot IC. Flat colorectal neoplasms: the incidence in the UK population. Gut 2001; (Suppl I)48:A21.
75. The Paris endoscopic classification of superficial neoplastic lesions: esophagus, stomach, and colon: November 30 to December 1, 2002. Gastrointest Endosc 2003; 58:S3.
76. Costantini M, Sciallero S, Giannini A, et al. Interobserver agreement in the histologic diagnosis of colorectal polyps. the experience of the multicenter adenoma colorectal study (SMAC). J Clin Epidemiol 2003; 56:209.
77. Komuta K, Batts K, Jessurun J, et al. Interobserver variability in the pathological assessment of malignant colorectal polyps. Br J Surg 2004; 91:1479.
78. Rex DK, Bond JH, Winawer S, et al. Quality in the technical performance of colonoscopy and the continuous quality improvement process for colonoscopy: recommendations of the U.S. Multi-Society Task Force on Colorectal Cancer. Am J Gastroenterol 2002; 97:1296.
79. Hassan C, Quintero E, Dumonceau JM, et al. Post-polypectomy colonoscopy surveillance: European Society of Gastrointestinal Endoscopy (ESGE) Guideline. Endoscopy 2013; 45:842.

80. Atkin WS, Saunders BP, British Society for Gastroenterology, Association of Coloproctology for Great Britain and Ireland. Surveillance guidelines after removal of colorectal adenomatous polyps. Gut 2002; 51 Suppl 5:V6.
81. Peluso F, Goldner F. Follow-up of hot biopsy forceps treatment of diminutive colonic polyps. Gastrointest Endosc 1991; 37:604.
82. Woods A, Sanowski RA, Wadas DD, et al. Eradication of diminutive polyps: a prospective evaluation of bipolar coagulation versus conventional biopsy removal. Gastrointest Endosc 1989; 35:536.
83. Pohl H, Srivastava A, Bensen SP, et al. Incomplete polyp resection during colonoscopy-results of the complete adenoma resection (CARE) study. Gastroenterology 2013; 144:74.
84. Seitz U, Bohnacker S, Seewald S, et al. Is endoscopic polypectomy an adequate therapy for malignant colorectal adenomas? Presentation of 114 patients and review of the literature. Dis Colon Rectum 2004; 47:1789.
85. Bond JH. Polyp guideline: diagnosis, treatment, and surveillance for patients with colorectal polyps. Practice Parameters Committee of the American College of Gastroenterology. Am J Gastroenterol 2000; 95:3053.
86. Løberg M, Kalager M, Holme Ø, et al. Long-term colorectal-cancer mortality after adenoma removal. N Engl J Med 2014; 371:799.
87. Click B, Pinsky PF, Hickey T, et al. Association of Colonoscopy Adenoma Findings With Long-term Colorectal Cancer Incidence. JAMA 2018; 319:2021.
88. Atkin WS, Morson BC, Cuzick J. Long-term risk of colorectal cancer after excision of rectosigmoid adenomas. N Engl J Med 1992; 326:658.
89. Lieberman DA, Weiss DG, Harford WV, et al. Five-year colon surveillance after screening colonoscopy. Gastroenterology 2007; 133:1077.

90. Martínez ME, Baron JA, Lieberman DA, et al. A pooled analysis of advanced colorectal neoplasia diagnoses after colonoscopic polypectomy. Gastroenterology 2009; 136:832.
91. Spencer RJ, Melton LJ 3rd, Ready RL, Ilstrup DM. Treatment of small colorectal polyps: a population-based study of the risk of subsequent carcinoma. Mayo Clin Proc 1984; 59:305.
92. Otchy DP, Ransohoff DF, Wolff BG, et al. Metachronous colon cancer in persons who have had a large adenomatous polyp. Am J Gastroenterol 1996; 91:448.
93. Martínez ME, Sampliner R, Marshall JR, et al. Adenoma characteristics as risk factors for recurrence of advanced adenomas. Gastroenterology 2001; 120:1077.
94. Australian Cancer Network: Clinical Practice Guidelines for surveillance colonoscopy following curative resection of colorectal cancer. Available online at http://www.nhmrc.gov.au/guidelines/publications/ext0008 (Accessed on November 22, 2013).
95. Von Karsa L, Segnan N, Patnick J. European guidelines for quality assurance in colorectal cancer screening and diagnosis. Available at: http://bookshop.europa.eu/is-bin/INTERSHOP.enfinity/WFS/EU-Bookshop-Site/en_GB/-/EUR/ViewPublication-Start?PublicationKey=ND3210390 (Accessed on December 09, 2013).
96. Hornick JL, Fletcher CD. Intestinal perineuriomas: clinicopathologic definition of a new anatomic subset in a series of 10 cases. Am J Surg Pathol 2005; 29:859.
97. Groisman GM, Polak-Charcon S. Fibroblastic polyp of the colon and colonic perineurioma: 2 names for a single entity? Am J Surg Pathol 2008; 32:1088.
98. Zamecnik M, Chlumska A. Perineurioma versus fibroblastic polyp of the colon. Am J Surg Pathol 2006; 30:1337.

Β. ΕΙΔΙΚΟ ΜΕΡΟΣ

ΕΠΙΔΗΜΙΟΛΟΓΙΚΗ ΜΕΛΕΤΗ

ΣΚΟΠΟΣ:

Η μελέτη της συχνότητας των πολυπόδων στομάχου και παχέος εντέρου σε τυχαίο δείγμα ασθενών του νομού Λακωνίας που ενδοσκοπήθηκαν κατά την τελευταία 3ετία (2016-2018).

ΜΕΘΟΔΟΣ – ΥΛΙΚΟ:

Στο ιδιωτικό γαστρεντερολογικό ιατρείο στη Σπάρτη Λακωνίας λειτουργεί από το 2003 τμήμα ενδοσκοπήσεων ανώτερου και κατώτερου πεπτικού. Υπάρχει πλήρες αρχείο με τα δημογραφικά στοιχεία, το ιατρικό ιστορικό και το είδος των ενδοσκοπήσεων που τυχόν απαιτήθηκαν. Μια από τις συνήθεις παρεμβάσεις που πραγματοποιούνται σε γαστρεντερολογικά ιατρεία με δυνατότητα ενδοσκόπησης είναι η αφαίρεση πολυπόδων στομάχου και παχέος εντέρου. Με δεδομένο τα πτωχά επιδημιολογικά δεδομένα στην ελληνική βιβλιογραφία για τον επιπολασμό των πολυπόδων πεπτικού αποφασίσαμε να πραγματοποιήσουμε μια συγχρονική μελέτη για την αποτύπωση της κατάστασης στο νομό Λακωνίας. Από δείγμα 3.270 ασθενών που ενδοσκοπήθηκαν στο ιατρείο την τελευταία 3ετία για διάφορες ενδείξεις επιλέχθηκε με τυχαίο τρόπο (γεννήτρια τυχαίων αριθμών [random number generator]) δείγμα 10% με στόχο την απεικόνιση της τάσης εμφάνισης πολυπόδων στον πληθυσμό της Λακωνίας.

Οι ασθενείς στο ιατρείο έχουν αύξοντα αναγνωριστικό αριθμό (ID number) με τον οποίο έγινε η επιλογή. Επιλέχθηκαν ασθενείς της τελευταίας 3ετίας καθώς μετά την 3ετία μπορεί να έχουμε εκ νέου

εμφάνιση πολυπόδων σε ασθενή που ήδη έχει ενδοσκοπηθεί. Κάθε ID αντιστοιχεί σε έναν ασθενή και δεν μπορούσε να συμπεριληφθεί στη μελέτη δεύτερος ενδοσκοπικός έλεγχος στον ίδιο ασθενή. Η καταγραφή των δεδομένων είναι σύμφωνη με τους κανόνες GDPR. Η μελέτη διατήρησε πλήρως τους κανόνες ανωνυμίας και εμπιστευτικότητας. Μελετήθηκαν 169 ασθενείς που υποβλήθηκαν σε γαστροσκόπηση και 158 που υποβλήθηκαν σε κολονοσκόπηση.

Τα δεδομένα επεξεργάστηκαν με το στατιστικό πακέτο SPSS 23.0. Έγινε παρουσίαση των περιγραφικών δεδομένων με πίνακες και γραφήματα και αναζητήθηκαν οι συσχετίσεις μεταξύ της εμφάνισης πολυπόδων και πιθανών παραγόντων κινδύνου ως κατηγορικές μεταβλητές με τη χρήση της στατιστικής δοκιμασίας Pearson Chi-Square. Επίπεδο στατιστικής σημαντικότητας ορίστηκε το $p<0,05$.

ΑΠΟΤΕΛΕΣΜΑΤΑ:

Οι 169 ασθενείς που υποβλήθηκαν σε γαστροσκόπηση ήταν 70 άνδρες και 99 γυναίκες, με μέση ηλικία τα 57,39 έτη (εύρος: 21-92 έτη). Η ένδειξη προκειμένου να υποβληθούν σε γαστροσκόπηση ήταν: δυσπεψία 108, σιδηροπενική αναιμία 22, πρόληψη 12, έλλειψη B12 9, χρόνιο διαρροϊκό σύνδρομο 7, ανορεξία 3, βράγχος φωνής/βήχας 2, μέλαινες 2, ηπατοπάθεια 2, προεγχειρητικός έλεγχος 1, λόξυγγας 1.

Πίνακας 1: Ενδείξεις γαστροσκόπησης

Δυσπεψία	108
σιδηροπενική αναιμία	22
Πρόληψη	12
Έλλειψη Β12	9
Χρόνιο διαρροϊκό σύνδρομο	7
Ανορεξία	3
Βράγχος φωνής/βήχας	2
Μέλαινες	2
Ηπατοπάθεια	2
Προεγχειρητικός έλεγχος	1
Λόξυγγας	1

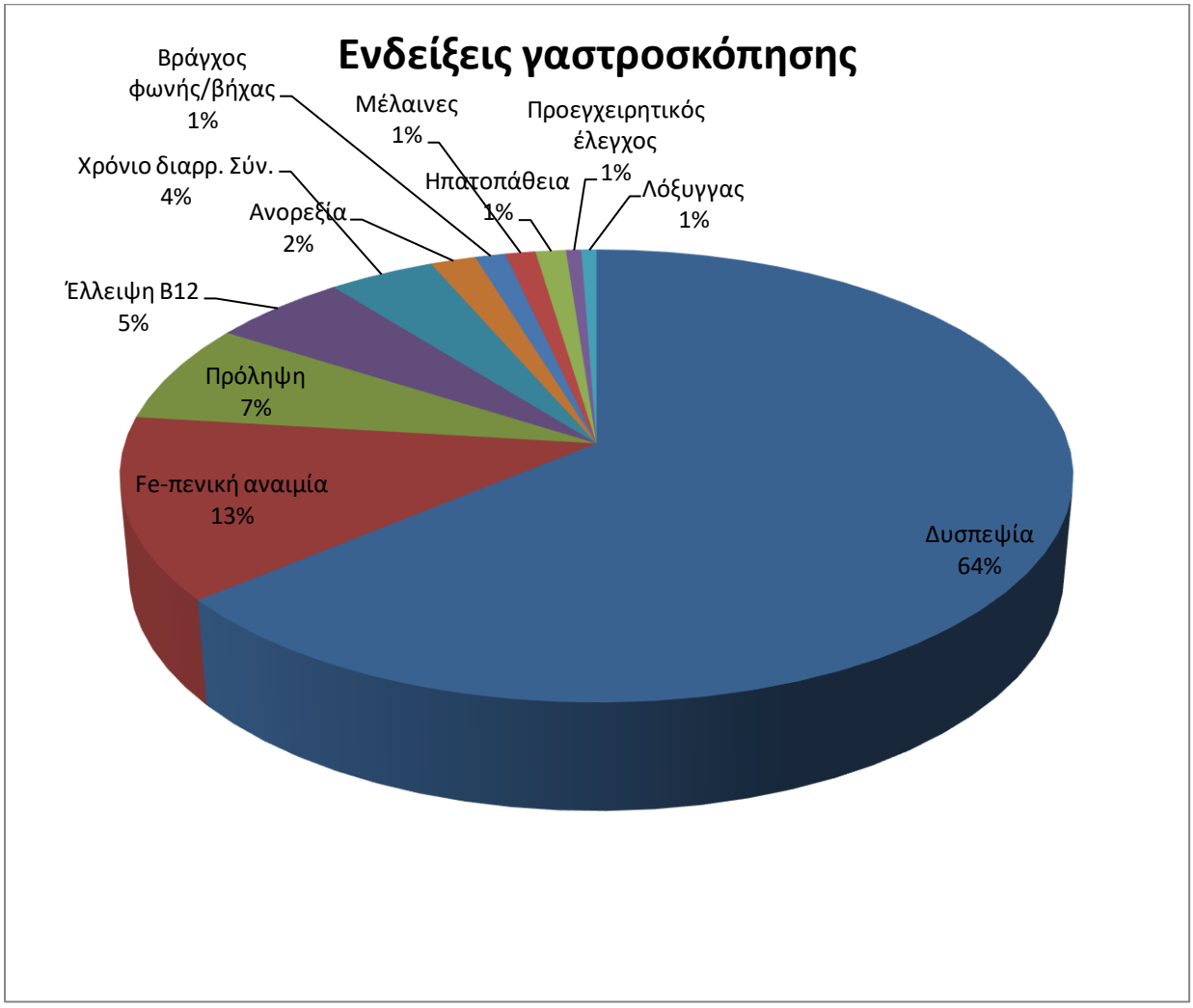

Οι ασθενείς υποβλήθηκαν όλοι σε έλεγχο με ενδοσκοπικές βιοψίες για την παρουσία του H. pylori. 32 βρέθηκαν θετικοί για το H. pylori και 137 αρνητικοί (ποσοστά: 18,9% θετικοί, 82,1% αρνητικοί).

Πίνακας 2: H. pylori status

H. pylori (+)	32	18,9%
H. pylori (-)	137	82,1%

Από το ιστορικό των ασθενών προέκυψε ότι πριν από την εξέταση 52 λάμβαναν PPIs και 117 δεν λάμβαναν (ποσοστά: 30,8% λάμβαναν, 69,2% δεν λάμβαναν PPIs).

Πίνακας 3: PPIs status

Λάμβαναν PPIs	52	30,8%
Δεν λάμβαναν PPIs	117	69,2%

Πολύποδες οποιουδήποτε τύπου βρέθηκαν σε 35 ασθενείς (ποσοστό: 20,7%). Κυστικοί αδενικοί πολύποδες βρέθηκαν σε 28 ασθενείς (ποσοστό: 16,5%), υπερπλαστικοί πολύποδες σε 5 ασθενείς (ποσοστό: 2,95%), αδενώματα σε κανέναν, ενώ σε 2 ασθενείς βρέθηκαν φλεγμονώδεις πολύποδες (ποσοστό: 1,2%)

Πίνακας 4: Πολύποδες στομάχου στις γαστροσκοπήσεις

Δεν βρέθηκαν πολύποδες	134	79,35%
Κυστικοί αδενικοί	28	16,5%
Υπερπλαστικοί	5	2,95%
Αδενώματα	0	0
Φλεγμονώδεις	2	1,2%

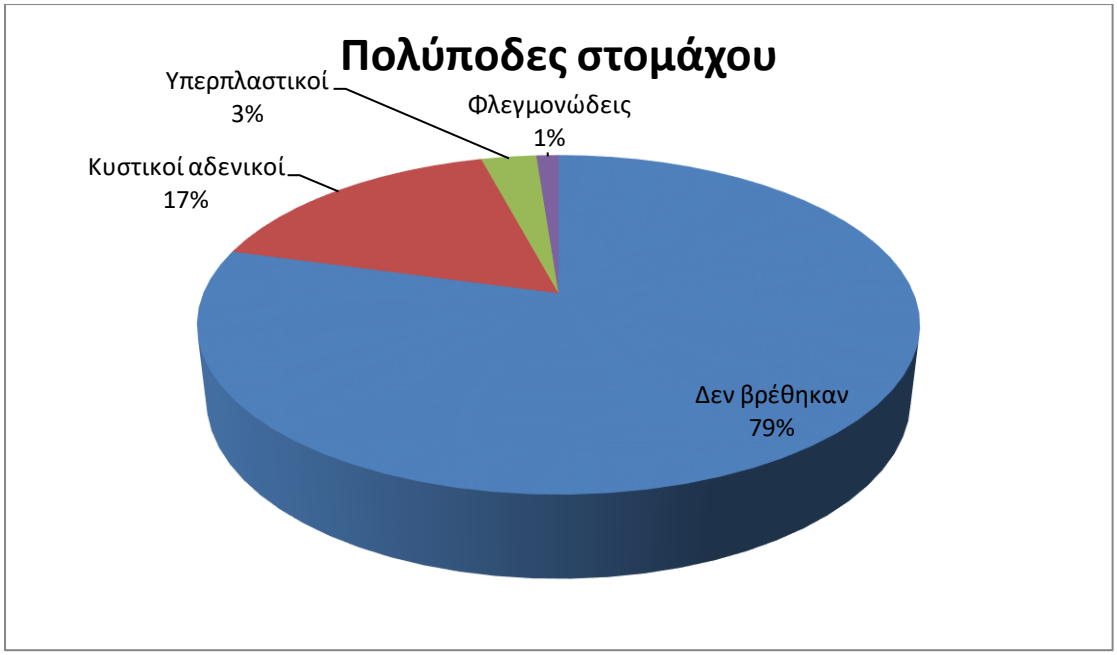

Από τους 28 ασθενείς που είχαν κυστικούς αδενικούς πολύποδες ουδείς είχε λοίμωξη από H. pylori. Αντίστροφα, από τους ασθενείς που είχαν λοίμωξη από H. pylori ουδείς είχε κυστικούς αδενικούς πολύποδες (η συσχέτιση της απουσίας λοίμωξης από H. pylori με την παρουσία κυστικών αδενικών πολυπόδων βρέθηκε στατιστικά σημαντική, *Pearson Chi-Square test 0,005*). Δεν διαπιστώθηκε άλλη στατιστικά σημαντικά συσχέτιση μεταξύ συγκεκριμένου τύπου πολυπόδων και της παρουσίας/απουσίας λοίμωξης από H.pylori.

Η παρουσία κυστικών αδενικών πολυπόδων ήταν σαφώς συχνότερη στους ασθενείς που λάμβαναν PPIs (14/52, 26,9%) συγκριτικά με αυτούς που δεν λάμβαναν PPIs (14/117, 12%), και η συσχέτιση αυτή αποδείχθηκε στατιστικά σημαντική (*Pearson Chi-Square test 0,016*).

Από τους ασθενείς που υποβλήθηκαν σε γαστροσκόπηση οι 29 (17,2%) ήταν ως 21-39 ετών και οι 140 (82,8%) ήταν 40-92 ετών. Πολύποδες οποιουδήποτε είδους διαπιστώθηκαν και στις δυο ηλικιακές ομάδες με

την ίδια συχνότητα: 6/29 (20,7%) στην μικρότερη και 29/140 (20,7%) στην μεγαλύτερη.

Από την στατιστική ανάλυση των δεδομένων των γαστροσκοπήσεων προέκυψαν ακόμη:

- Αυξημένη συχνότητα λοίμωξης από H. pylori στους άνδρες (19/70, 27,1%), συγκριτικά με τις γυναίκες (13/99, 13,1%), μια συσχέτιση που αποδείχθηκε στατιστικά σημαντική (*Pearson Chi-Square test 0,022*).
- Αυξημένη συχνότητα λοίμωξης από H. pylori σε ασθενείς ηλικίας 40 ετών και άνω (28/140, 20%) συγκριτικά με τους νεότερους (4/29, 13,8%). Η συσχέτιση αυτή όμως δεν ήταν στατιστικά σημαντική (*Pearson Chi-Square test 0,437*).
- Η χρήση των PPIs ήταν πολύ συχνότερη στους ασθενείς 40 ετών και άνω (48/140, 34,2%) συγκριτικά με τους νεότερους (4/29, 13,8%), μια συσχέτιση που αποδείχτηκε στατιστικά σημαντική (*Pearson Chi-Square test 0,030*).
- Η παρουσία πολυπόδων ήταν συχνότερη στις γυναίκες (24/99, 24,2%) συγκριτικά με τους άνδρες (11/70, 15,7%), συσχέτιση όμως που δεν ήταν στατιστικά σημαντική (*Pearson Chi-Square test 0,178*).

Οι 158 ασθενείς που υποβλήθηκαν σε κολονοσκόπηση ήταν 83 άνδρες και 75 γυναίκες, με μέση ηλικία τα 61,18 έτη (εύρος 21-89 έτη). Η ένδειξη προκειμένου οι ασθενείς να υποβληθούν σε κολονοσκόπηση ήταν: πρόληψη 66, σιδηροπενική αναιμία 22, κοιλιακό άλγος 18, χρόνιο διαρροϊκό σύνδρομο 17, δυσκοιλιότητα 8, αιμορραγία από το ορθό 6, πρόσφατο επεισόδιο εκκολπωματίτιδας 4, πολύποδες/follow-up 4,

επεισόδιο αποφρακτικού ειλεού 3, λανθάνουσα παρουσία αίματος στα κόπρανα 2, ελκώδης κολίτιδα/follow-up 2, καρκίνος παχέος εντέρου/follow-up 2, περιπρωκτικό συρίγγιο 1, απώλεια βάρους 1, τεινεσμός 1, εικόνα σκληρυντικής μεσεντερίτιδας σε MRI.

Πίνακας 5: Ενδείξεις κολονοσκόπησης

Προληπτικός έλεγχος	66	41,8%
Σιδηροπενική αναιμία	22	13,9%
Κοιλιακά άλγη	18	11,4%
Χρόνιο διαρροϊκό σύνδρομο	17	10,7%
Δυσκοιλιότητα	8	5,1%
Αιμορραγία από το ορθό	6	3,85%
Πρόσφατο επεισόδιο εκκολπωματίτιδας	4	2,5%
Πολύποδες/follow-up	4	2,5%
Επεισόδιο αποφρακτικού ειλεού	3	1,9%
Λανθάνουσα παρουσία αίματος στα κόπρανα	2	1,25%
Ελκώδης κολίτιδα/follow-up	2	1,25%
Καρκίνος παχέος εντέρου/follow-up	2	1,25%
Περιπρωκτικό συρίγγιο	1	0,65%
Απώλεια βάρους	1	0,65%
Τεινεσμός	1	0,65%
Εικόνα σκληρυντικής μεσεντερίτιδας σε MRI	1	0,65%

Πολύποδες οποιουδήποτε τύπου βρέθηκαν σε 86/158 ασθενείς (ποσοστό: 54,6%), υπερπλαστικοί πολύποδες σε 11 (ποσοστό: 7%), οδοντωτοί πολύποδες σε 29 (ποσοστό: 18,4%), αδενώματα σε 54 (34,2%), φλεγμονώδεις πολύποδες σε 2 (ποσοστό: 1,3%) και καρκινωματώδης πολύποδας σε 1 (ποσοστό: 0,65%). Σημειώνεται πως

κάποιοι ασθενείς είχαν πολύποδες από περισσότερες από μια κατηγορίες πολυπόδων.

Πίνακας 6: Πολύποδες παχέος εντέρου στις κολονοσκοπήσεις

Δεν βρέθηκαν πολύποδες	72	45,4%
Βρέθηκαν πολύποδες	86	54,6%
Αδενώματα	54	34,2%
Οδοντωτοί πολύποδες	29	18,4%
Υπερπλαστικοί πολύποδες	11	7%
Φλεγμονώδεις πολύποδες	2	1,3%
Καρκινωματώδης πολύποδας	1	0,65%

Όσον αφορά τον συνολικό αριθμό των πολυπόδων αυτός κυμάνθηκε από 0 ως 11.

Πίνακας 7: Αριθμός πολυπόδων/ασθενή

0	72	45,6%
1	35	22,2%
2	24	15,2%
3	10	6,3%
4	10	6,3%
7	2	1,3%
8	1	0,65%
9	2	1,3%
10	1	0,65%
11	1	0,65%

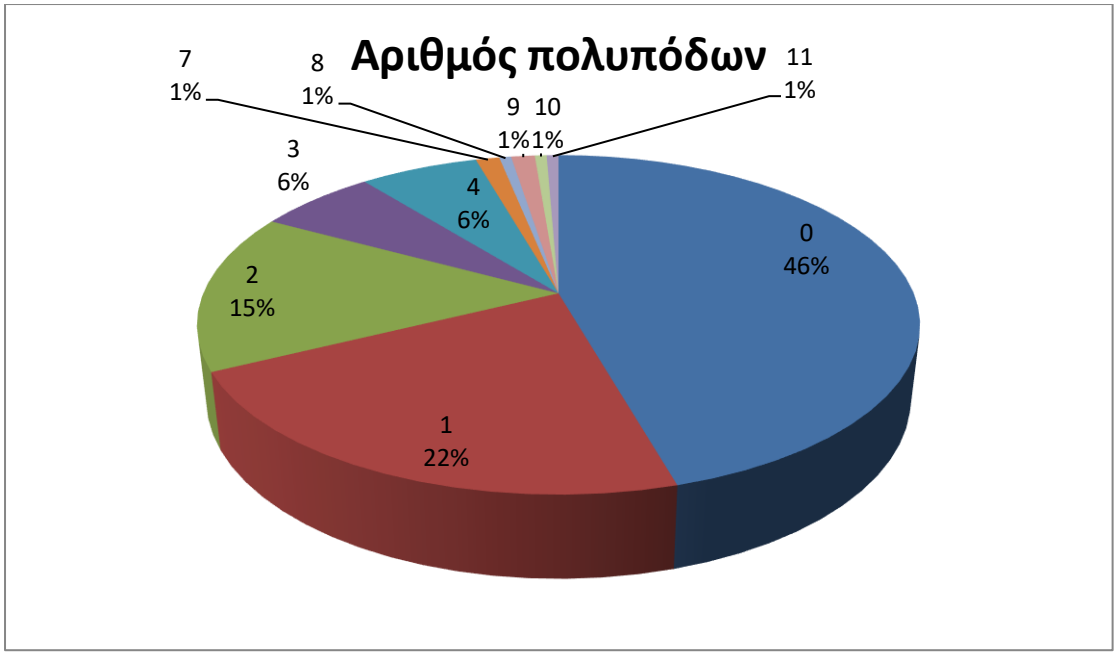

Ο αριθμός των υπερπλαστικών πολυπόδων κυμάνθηκε από 0 ως 4.

Πίνακας 7: Αριθμός υπερπλαστικών πολυπόδων/ασθενή

0	147	93%
1	6	3,8%
2	2	1,3%
3	2	1,3%
4	1	0,65%

Ο αριθμός των οδοντωτών πολυπόδων κυμάνθηκε από 0 ως 4.

Πίνακας 8: Αριθμός οδοντωτών πολυπόδων/ασθενή

0	129	81,6%
1	14	8,9%
2	8	5,1%
3	5	3,2%
4	2	1,3%

Ο αριθμός των αδενωμάτων κυμάνθηκε από 0 ως 11.

Πίνακας 9: Αριθμός αδενωμάτων/ασθενή

0	104	65,8%
1	25	15,8%
2	13	8,2%
3	4	2,5%
4	6	3,8%
7	2	1,3%
8	2	1,3%
10	1	0,65%
11	1	0,65%

Από τους ασθενείς που υποβλήθηκαν σε κολονοσκόπηση οι 31 είχαν ηλικία κάτω των 50 ετών (16-49) και 127 μεγαλύτερη (50-89).

Από την ανάλυση των δεδομένων των κολονοσκοπήσεων προέκυψαν τα εξής:

- Αυξημένη συχνότητα παρουσίας πολυπόδων σε ασθενείς ηλικίας 50 ετών και άνω (75/127, 59%) συγκριτικά με τους νεότερους (11/31, 35,5%), συσχέτιση που αποδείχθηκε στατιστικά σημαντική (*Pearson Chi-Square test 0,018*).
- Αυξημένη συχνότητα παρουσίας αδενωματωδών πολυπόδων σε ασθενείς ηλικίας 50 ετών και άνω (50/127, 39,4%) συγκριτικά με τους νεότερους (5/31, 16,1%), συσχέτιση που αποδείχθηκε στατιστικά σημαντική (*Pearson Chi-Square test 0,015*).
- Η συχνότητα των πολυπόδων ήταν ελαφρώς μεγαλύτερη στους άνδρες (47/83, 56,6%) συγκριτικά με τις γυναίκες (39/75, 52%), χωρίς να φτάνει σε επίπεδα στατιστικής σημαντικότητας (*Pearson*

Chi-Square test 0,507). Το ίδιο ίσχυε και για τις επιμέρους κατηγορίες πολυπόδων.

ΣΥΖΗΤΗΣΗ:

Α. Γαστρικοί πολύποδες

Αν και στην βιβλιογραφία αναφέρεται ότι πολύποδες ανευρίσκονται σε περίπου 6% των ασθενών που υποβάλλονται σε ενδοσκόπηση του ανώτερου πεπτικού στον Δυτικό κόσμο[1], στην δική μας μελέτη βρήκαμε υπερτριπλάσιο ποσοστό (20,7%). Βεβαίως, υπάρχουν μελέτες που έχουν βρει συχνότητα κυστικών αδενικών πολυπόδων ως και 23% αλλά αυτές έχουν συμπεριλάβει ομάδες ασθενών που αποδεδειγμένα έχουν αυξημένη πιθανότητα για την εμφάνιση αυτής της κατηγορίας πολυπόδων, όπως ασθενείς με FAP ή ασθενείς με χρόνια χρήση PPIs[2]. Η αυξημένη συχνότητα πολυπόδων που καταγράψαμε στους δικούς μας ασθενείς οφείλεται αποκλειστικά σε αυξημένη συχνότητα των κυστικών αδενικών πολυπόδων. Πιθανές εξηγήσεις γι` αυτό το φαινόμενο μπορεί να είναι:

- Η ολοένα και αυξανόμενη συχνότητα εμφάνισης των κυστικών αδενικών πολυπόδων που δεν έχει ακόμη καταγραφεί σαφώς στη βιβλιογραφία αλλά είναι κοινή διαπίστωση των ενδοσκόπων.
- Η βελτίωση της ενδοσκοπικής εικόνας που πλέον είναι πολύ υψηλότερης ευκρίνειας συγκριτικά ακόμη και με την προηγούμενη δεκαετία.
- Η γενίκευση χορήγησης καταστολής στους ασθενείς που ενδοσκοπούνται έχει ως αποτέλεσμα να δίνεται χρόνος στον ενδοσκόπο να διατείνει με αέρα επαρκώς το γαστρικό τοίχωμα

και έτσι να αναγνωρίζει τους κυστικούς αδενικούς πολύποδες ανάμεσα στις πτυχές του μείζονος τόξου του σώματος, κάτι που δεν είναι εφικτό αν δεν διαταθεί επαρκώς το τοίχωμα. Οι ασθενείς της μελέτης ενδοσκοπήθηκαν υπό καταστολή και συνεχές monitoring της καρδιοαναπνευστικής λειτουργίας τους, έτσι ώστε να μας επιτρέπεται να έχουμε όσο χρόνο χρειαζόμαστε για την μελέτη του τοιχώματος του στομάχου και λήψη επαρκών βιοψιών.

Η συχνότητα ανίχνευσης πολυπόδων εξαρτάται σε σημαντικό βαθμό – εκτός από τον πληθυσμό στον οποίο γίνονται οι γαστροσκοπήσεις – και από την τήρηση συγκεκριμένων standards ποιότητας κατά την εξέταση που έχουν ήδη περιγραφεί από την American Society for Gastrointestonal Endoscopy[3]. Δεν αποκλείεται στο μέλλον η συχνότητα με την οποία ο ενδοσκόπος ανευρίσκει κυστικούς αδενικούς πολύποδες στις γαστροσκοπήσεις που διενεργεί να θεωρηθεί δείκτης ανάλογος με τον ADR (Adenoma Detection Rate) για τις κολονοσκοπήσεις και να χρησιμοποιηθεί ως δείκτης ποιότητας (quality indicator) του συνόλου των ενδοσκοπήσεων που διενεργεί ο ενδοσκόπος . Ο δείκτης ADR (που αναφέρεται στο ποσοστό των κολονοσκοπήσεων που ο ενδοσκόπος βρίσκει αδενώματα) είναι στην ουσία δείκτης της επάρκειάς του ως ενδοσκόπου.

Επιβεβαιώθηκε και στην δική μας μελέτη ότι στον Δυτικό κόσμο η πλειοψηφία των πολυπόδων είναι κυστικοί αδενικοί, οι οποίοι όταν εμφανίζονται στον στόμαχο καθιστούν απίθανη την συνύπαρξη λοίμωξης από H. pylori (στην δική μας μελέτη ουδείς ασθενής με κυστικούς αδενικούς πολύποδες είχε την λοίμωξη). Μάλιστα, στην

κλινική πράξη πλέον όταν συναντούμε κυστικούς αδενικούς πολύποδες στον στόμαχο είμαστε σχεδόν βέβαιοι ότι ο ασθενής μας δεν έχει λοίμωξη από H. pylori. Θα μπορούσε η αναγνώρισή τους να μας οδηγήσει στην αποφυγή λήψης βιοψιών για ανεύρεση του H. pylori και, άρα, μείωση του κόστους; Είναι ένα ενδιαφέρον θέμα που προς το παρόν δεν έχει μελετηθεί. Εκείνο που ήδη βρίσκεται σε εξέλιξη είναι η προσπάθεια αναγνώρισης των κυστικών αδενικών πολυπόδων με την μεγαλύτερη δυνατή σιγουριά με ενδοσκοπικές τεχνικές ώστε να αποφευχθεί η λήψη βιοψιών από αυτούς. Φαίνεται πως αυτό μπορεί να επιτευχθεί σε πολύ υψηλό ποσοστό που φτάνει το 89,3%, ενώ ιδιαίτερη σημασία έχει πως οι πολύποδες που αναγνωρίστηκαν λανθασμένα ως κυστικοί αδενικοί, στην ιστολογική εξέταση αποδείχτηκε ότι ουδείς ήταν αδένωμα[4]. Και αυτό όμως είναι κάτι που προς το παρόν δεν έχει περάσει στις κατευθυντήριες οδηγίες και μένει να φανεί στο μέλλον αν θα εφαρμοστεί.

Παρά την διπλάσια συχνότητα ύπαρξης κυστικών αδενικών πολυπόδων σε ασθενείς που λάμβαναν PPIs, η συσχέτιση αυτή δεν έφτασε σε επίπεδο στατιστικής σημαντικότητας. Πιθανότατα, ο λόγος είναι πως η ουσιαστική επίδραση των PPIs στην εμφάνιση των κυστικών αδενικών πολυπόδων υφίσταται σε ασθενείς που λαμβάνουν για πολλά έτη το φάρμακο και όχι σε όσους το έλαβαν για λίγους μόνο μήνες. Πάντως, υπάρχουν μελέτες που έχουν καταγράψει ως και 4πλάσια συχνότητα των πολυπόδων αυτών σε ασθενείς υπό αγωγή με PPIs και φαίνεται πως η συσχέτιση αυτή είναι πλέον καλά τεκμηριωμένη[5].

Είναι βέβαιο πως πέραν της προκαλούμενης από τους PPIs υπεργαστριναιμίας, υπάρχουν και άλλα αίτια για την εμφάνιση των

πολυπόδων αυτών, είτε μέσω υπεργαστριναιμίας, είτε μέσω άλλου μηχανισμού που δεν είναι ακόμη γνωστός.

Από τους 5 ασθενείς που είχαν υπερπλαστικούς πολύποδες μόνο ο ένας είχε λοίμωξη από H. pylori, κάτι που έρχεται σε αντίθεση με τα βιβλιογραφικά δεδομένα, αλλά ο αριθμός τους είναι μικρός για να εξαχθούν ασφαλή συμπεράσματα. Βεβαίως, τελευταία υπάρχουν υπόνοιες ότι η ανάπτυξη υπερπλαστικών πολυπόδων μπορεί να σχετίζεται με την χρήση των PPIs και έχουν καταγραφεί περιστατικά που εμφάνισαν υπερπλαστικούς πολύποδες μετά την έναρξη αγωγής με αυτά τα φάρμακα, οι οποίοι μάλιστα υποχώρησαν μετά την διακοπή της αγωγής τεκμηριώνοντας έτσι την αιτιολογική συσχέτιση[6].

Οι 2 ασθενείς που είχαν φλεγμονώδεις πολύποδες τους εμφάνισαν επί εδάφους αυτοάνοσης ατροφικής γαστρίτιδας, κάτι που μπορεί να συμβεί αν και, στα συγκεκριμένα κλινικά πλαίσια, οι υπερπλαστικοί πολύποδες εμφανίζονται συχνότερα.

Τέλος, διαπιστώθηκε αυξημένη συχνότητα λοίμωξης από H. pylori στους άνδρες, μια τάση που έχει παρατηρηθεί και σε άλλες μελέτες, αλλά όχι σε όλες[7,8].

Β. Πολύποδες παχέος εντέρου:

Η πρώτη αξιοσημείωτη παρατήρησή μας είναι πως ο προληπτικός έλεγχος του παχέος εντέρου μπαίνει όλο και περισσότερο στη ζωή μας. 66/158 ασθενείς, ποσοστό 41,8%, από όσους υποβλήθηκαν σε κολονοσκόπηση προσήλθαν για προληπτικούς λόγους και αυτό είναι τουλάχιστον ελπιδοφόρο για την προσπάθεια μείωσης ή και εξάλειψης

του καρκίνου παχέος εντέρου. Σε πρόσφατα δημοσιευθείσα εργασία από το Ισραήλ που εξετάζει τα ευρήματα της κολονοσκόπησης σε σχέση με την ένδειξη για την οποία γίνεται η εξέταση, το ποσοστό προληπτικών ενδοσκοπήσεων ήταν 7,9% (1.034/13.054)[9]. Βεβαίως, πρέπει να λάβουμε υπόψη μας ότι προφανώς σε ένα ιατρείο που εργάζεται αποκλειστικά σε εξωτερική βάση (outpatient basis) θα γίνονται περισσότερες προληπτικές εξετάσεις συγκριτικά με ένα Νοσοκομείο που θα έχει και νοσηλευόμενους ασθενείς, οπότε σε αυτό η αναλογία των ενδείξεων της κολονοσκόπησης αλλάζει εις βάρος της προληπτικής εξέτασης. Γενικώς όμως, οι βελτιώσεις που έχουν γίνει στην τεχνική της κολονοσκόπησης και στα μέσα που χρησιμοποιούνται για να γίνει (πιο εύχρηστα ενδοσκόπια, διοξείδιο του άνθρακα αντί για αέρα, αντλίες νερού/υδροκολονοσκόπηση, καταστολή), έχουν καταστήσει την μέθοδο πρακτικά ανώδυνη για το σύνολο των ασθενών και έχουν συμβάλλει στην απομυθοποίησή της. Έτσι, πλέον οι ασθενείς είναι περισσότερο πρόθυμοι να υποβληθούν σε έλεγχο χωρίς προηγουμένως να έχουν συμπτώματα.

Η ένδειξη όμως της εξέτασης επηρεάζει και τα αποτελέσματά της. Έτσι, είναι πιθανότερο να βρεθούν πολύποδες σε έναν ασθενή που υποβάλλεται σε κολονοσκόπηση λόγω λανθάνουσας παρουσίας αίματος στα κόπρανα (FOBT θετικό) συγκριτικά με έναν ασθενή που υποβάλλεται στον έλεγχο για προληπτικούς λόγους[9]. Στην προαναφερθείσα μελέτη με τους 13054 ασθενείς, το ποσοστό ανεύρεσης πολυπόδων ήταν 20,4% όταν η κολονοσκόπηση γινόταν για προληπτικούς λόγους, αλλά έφτανε το 33,1% όταν γινόταν για FOBT θετικό[9].

Σύμφωνα με στοιχεία μιας από τις μεγαλύτερες σχετικές έρευνες (μελέτη-σταθμός στην εξέλιξη της μελέτης των πολυπόδων παχέος εντέρου), της National Polyp Study[10]:

- 11,2% των πολυπόδων ήταν υπερπλαστικοί.
- Η συχνότητα των αδενωμάτων αυξανόταν με την ηλικία και ήταν 13% για ασθενείς < 50 ετών, 28% για ασθενείς 50-59 ετών, 39% για ασθενείς 60-69 ετών, 18% για ασθενείς 70-79 ετών και 2% για ασθενείς 80 ετών και μεγαλύτερους.

Ελληνικά δεδομένα δεν βρέθηκαν, αλλά για να αναφερθούμε στην δική μας γεωγραφική περιοχή, σε μια μεγάλη τουρκική μελέτη[11] που συμπεριέλαβε περισσότερους από 8000 ασθενείς στο διάστημα 2007-2011, πολύποδες βρέθηκαν σε 11,1% των ασθενών. 81,7% εξ αυτών ήταν αδενώματα.

Στην δική μας μελέτη, πολύποδες και αδενώματα βρέθηκαν σε ποσοστά 54,6% και 34,2% των ασθενών αντίστοιχα. Ο πληθυσμός των ασθενών διαχωρίστηκε σε δυο ηλικιακές ομάδες (ως 49 ετών η πρώτη και 50 ετών και άνω η δεύτερη). Η συχνότητα των πολυπόδων και των αδενωμάτων ήταν 35,5% και 16,1% αντίστοιχα στην πρώτη ομάδα και 59% και 39,4% αντίστοιχα στην δεύτερη ομάδα. Διαπιστώνουμε, δηλαδή, ότι η συχνότητα ανεύρεσης πολυπόδων στους δικούς μας ασθενείς ήταν πολύ μεγαλύτερη συγκριτικά με την τουρκική μελέτη και σαφώς μεγαλύτερη από την National Polyp Study. Το γεγονός αυτό αντανακλά μεγαλύτερη συχνότητα πολυπόδων στον δικό μας πληθυσμό; Είναι δύσκολο να το ισχυριστεί κάποιος αυτό όταν σύμφωνα με τα δεδομένα αρμόδιων αρχών η Ελλάδα παρουσιάζει συχνότητα ορθοκολικού καρκίνου παρόμοια με εκείνη των ΗΠΑ (δεδομένα από το CANCER TODAY[12]) και δεν βρίσκεται καν μέσα στις πρώτες 25 χώρες σε

συχνότητα ορθοκολικού καρκίνου παγκοσμίως (δεδομένα από World Cancer Research Fund[13]). Θεωρούμε πως βασικό ρόλο για την ανίχνευση πολυπόδων και ειδικά αδενωμάτων παίζουν ορισμένοι παράγοντες ποιότητας που σχετίζονται με την κολονοσκόπηση:

- Καλή εντερική προετοιμασία (όλες οι κολονοσκοπήσεις έγιναν με split dose προετοιμασία, δηλαδή έλαβαν τα μισά καθαρτικά την παραμονή και τα μισά την ίδια ημέρα της εξέτασης, ως 3 ώρες πριν από αυτήν), η οποία προφανώς βελτιώνει την ορατότητα.
- Υψηλός δείκτης ολικής κολονοσκόπησης (cecal intubation rate) που στους ασθενείς της μελέτης μας ήταν 100%.
- Μεγάλη προσοχή κατά την έξοδο του ενδοσκοπίου και επαρκής χρόνος γι` αυτήν (έχει αποδειχτεί ότι χρόνος >6΄έχει ως αποτέλεσμα υψηλότερα ποσοστά ανίχνευσης πολυπόδων και είναι ποιοτικός δείκτης επαρκούς εξέτασης[14]).
- Καλή καταστολή ώστε να υπάρχει χρόνος για επαρκή εξέταση χωρίς βιασύνη λόγω δυσανεξίας του ασθενούς.
- Αλλαγές θέσεις του ασθενούς (ύπτια, αριστερή και δεξιά πλάγια) ανάλογα με την θέση του ενδοσκοπίου και την ορατότητα σε κάθε περιοχή.
- Όλα τα προηγούμενα, σε συνδυασμό με υψηλής ευκρίνειας ενδοσκόπια, οδηγούν σε υψηλό *ADR (Adenoma Detection Rate)* του ενδοσκόπου που σήμερα θεωρείται ως ο σημαντικότερος δείκτης ποιότητας της εξέτασης και καθορίζεται από το ποσοστό των ασθενών στους οποίους ο ενδοσκόπος βρίσκει πολύποδες[14]. Στους ασθενείς της δικής μας μελέτης ο ADR ήταν 34,2%, ο οποίος θεωρείται εξαιρετικά υψηλός.

Ο ADR είναι ένας δείκτης η βελτίωση του οποίου απασχολεί όλο και περισσότερο την γαστρεντερολογική κοινότητα διότι ξεκάθαρα όσο μεγαλύτερος είναι τόσο μειώνεται η πιθανότατα για εμφάνιση interval cancer (καρκίνου στο μεσοδιάστημα των κολονοσκοπήσεων)[15,16]. Η American Society for Gastrointestinal Endoscopy (ASGE) και η American College of Gastroenterology (ACG) Taskforce σε νεότερες οδηγίες τους (2015) θέτουν ως στόχο ADR 25% (30% άνδρες και 25% για γυναίκες)[15,16]. Έχει φανεί ότι η συχνότητα «χαμένου» ορθοκολικού καρκίνου αυξάνεται δραματικά όταν ο ADR είναι < 20% *συγκριτικά με όταν ο* ADR είναι ≥20%, ενώ η ύπαρξη ADR ≥33,5% θεωρείται πως ελαχιστοποιεί την πιθανότητα ύπαρξης «χαμένου» ορθοκολικού καρκίνου. Από στατιστική σκοπιά, για κάθε 1% αύξηση του ADR, σημειώνεται 3% μείωση του κινδύνου για ορθοκολικό καρκίνο. Δηλαδή, ο ADR του ενδοσκόπου είναι αντιστρόφως ανάλογος με τον κίνδυνο που διατρέχει ο ασθενής να αναπτύξει ορθοκολικό καρκίνο μετά την κολονοσκόπηση[16]. Η σημασία του ADR έχει πλέον γίνει αποδεκτή στην ιατρική βιβλιογραφία και ως αποτέλεσμα έχει θεωρηθεί το gold standard της ποιότητας στην κολονοσκόπηση.

ΣΥΜΠΕΡΑΣΜΑΤΑ:

Στους ασθενείς της μελέτης μας που υποβλήθηκαν σε γαστροσκόπηση βρέθηκαν υπερτριπλάσια ποσοστά πολυπόδων στομάχου συγκριτικά με την βιβλιογραφία, στην πλειοψηφία τους βέβαια κυστικοί αδενικοί πολύποδες που έχουν περιορισμένη κλινική σημασία. Επιβεβαιώθηκαν οι γνωστές πληροφορίες από την βιβλιογραφία: αυξημένη συχνότητα κυστικών αδενικών πολυπόδων σε Δυτικούς πληθυσμούς, σαφής αρνητική συσχέτιση της λοίμωξης από H. pylori με την ύπαρξη κυστικών

αδενικών πολυπόδων, θετική συσχέτιση μεταξύ των κυστικών αδενικών πολυπόδων και της λήψης PPIs (οι οποίοι όμως δεν είναι το μοναδικό αίτιο για την εμφάνισή τους), αυξημένη συχνότητα λοίμωξης από H. pylori αλλά και χρήσης PPIs με την αύξηση της ηλικίας. Τέλος, διαπιστώθηκε αυξημένη συχνότητα λοίμωξης από H. pylori στους άνδρες.

Στους ασθενείς της μελέτης μας που υποβλήθηκαν σε κολονοσκόπηση ανιχνεύθηκαν πολύποδες και ειδικά αδενώματα παχέος εντέρου – από τα οποία προέρχεται ο καρκίνος μέσω της ακολουθίας «αδενώματος-καρκινώματος» - σε ποσοστά μεγαλύτερα από τα περιγραφόμενα στην βιβλιογραφία, ενώ και το ADR υπερέβαινε κατά πολύ τον στόχο του 25%, ξεπερνώντας ακόμη και το ιδανικό του 33,5%. Όλα αυτά αποτελούν σαφείς δείκτες ποιότητας και πρέπει να χρησιμοποιούνται τόσο από τις αρμόδιες αρχές στα πλαίσια ελέγχου της επάρκειας των εξετάσεων, όσο και από τους ίδιους τους ενδοσκόπους στα πλαίσια αυτοελέγχου προκειμένου να γνωρίζουν σε ποιο επίπεδο βρίσκονται και να επιδιώκουν την βελτίωσή τους. Επιπλέον, επιβεβαιώθηκε η γνωστή από την βιβλιογραφία αυξημένη συχνότητα πολυπόδων (και ειδικά αδενωμάτων) μετά την ηλικία των 50 ετών. Τέλος, ιδιαίτερα ενθαρρυντικά ήταν τα υψηλά ποσοστά των προσερχόμενων για προληπτική κολονοσκόπηση, κάτι που αναμένεται να οδηγήσει σε μείωση της συχνότητας του ορθοκολικού καρκίνου στις επόμενες δεκαετίες.

ΒΙΒΛΙΟΓΡΑΦΙΑ:

1. Carmack SW, Genta RM, Schuler CM, Saboorian MH. The current spectrum of gastric polyps: a 1-year national study of over 120,000 patients. Am J Gastroenterol 2009; 104:1524.
2. Rafiul Sameer Islam, MD, MBA, Neal C. Patel, MD, Dora Lam-Himlin, MD, and Cuong C. Nguyen: Gastric Polyps: A Review of Clinical, Endoscopic, and Histopathologic Features and Management Decisions. Gastroenterol Hepatol (N Y). 2013 Oct; 9(10): 640–651.
3. American Society for Gastrointestinal Endoscopy (ASGE): Quality indicators for EGD. Gastrointestinal Endoscopy. 2015 Volume 81, No 1: 17-30.
4. Weston BR, Helper DJ, Rex DK. Positive predictive value of endoscopic features deemed typical of gastric fundic gland polyps. J Clin Gastroenterol. 2003;36(5):399–402.
5. Jalving M, Koornstra JJ, Wesseling J, Boezen HM, De Jong S, Kleibeuker JH. Increased risk of fundic gland polyps during long-term proton pump inhibitor therapy. Aliment Pharmacol Ther. 2006;24(9):1341–1348.
6. Miyamoto S, Kato M, Matsuda K, Abiko S, Tsuda M, Mizushima T, Yamamoto K, Ono S, Kudo T, Shimizu Y, Hatanaka KC, Tsunematsu I, Sakamoto N.Gastric Hyperplastic Polyps Associated with Proton Pump Inhibitor Use in a Case without a History of Helicobacter pylori Infection. Intern Med. 2017;56(14):1825-1829.
7. Ibrahim A, Morais S, Ferro A, Lunet N, Peleteiro B. Sex-differences in the prevalence of Helicobacter pylori infection in pediatric and adult populations: Systematic review and meta-analysis of 244 studies. Dig Liver Dis. 2017 Jul;49(7):742-749.

8. Marilyn L. Replogle Sally L Glaser Robert A. Hiatt Julie Parsonnet: Biologic Sex as a Risk Factor for Helicobacter pylori Infection in Healthy Young Adults. American Journal of Epidemiology, Volume 142, Issue 8, 15 October 1995, Pages 856–863.
9. Fadi Abu Bakera, Amir Marib, Deepash Hosadurgc , Muhammed Sukia , Baruch Ovadiaa , Oren Gala , Yael Kopelamna: The impact of colonoscopy indication on polyp detection rate. Annals of Gastroenterology (2019) 32, 1-5.
10. O'Brien MJ, Winawer SJ, Zauber AG, Gottlieb LS, Sternberg SS, Diaz B, Dickersin GR, Ewing S, Geller S, Kasimian D. The National Polyp Study. Patient and polyp characteristics associated with high-grade dysplasia in colorectal adenomas. Gastroenterology. 1990 Feb;98(2):371-9.
11. Tevfik Solakoğlu1, Roni Atalay1, Hóseyin Kφseoğlu2, Sevil Φzer Sarı1, Aylin Demirezer Bolat1, Ebru Akın1,Φykó Tayfur Yórekli1, Eyóp Selvi1, Şemnur Bóyókaşık1, Osman Ersoy2: Analysis of 2222 colorectal polyps in 896 patients: A tertiary referreal hospital study. Turk J Gastroenterol 2014; 25: 175-9
12. https://www.wcrf.org/dietandcancer/cancer-trends/colorectal-cancer-statistics
13. http://gco.iarc.fr/today/online-analysis-map?v=2018&mode=population&mode_population=continents&population=900&populations=900&key=asr&sex=0&cancer=41&type=0&statistic=5&prevalence=0&population_group=0&ages_group%5B%5D=0&ages_group%5B%5D=14&nb_items=5&group_cancer=1&include_nmsc=1&include_nmsc_other=1&projection=natural-earth&color_palette=default&map_scale=quantile&map_nb_colors=5&continent=0&rotate=%255B10%252C0%255D

14. Rex DK, Schoenfeld PS, Cohen J, et al. Quality indicators for colonoscopy. Am J Gastroenterol 2015;110:72-90. 10.1038/ajg.2014.385
15. Su Young Kim and Hyun-Soo Kim. Adenoma detection rate: is it the master key for the colonoscopy quality indicator? Transl Gastroenterol Hepatol. 2018; 3: 5.
16. Corley DA, Jensen CD, Marks AR, et al. Adenoma detection rate and risk of colorectal cancer and death. N Engl J Med 2014;370:1298-306. 10.1056/NEJMoa1309086